

ФГБУ «НМИЦ кардиологии»
Минздрава России
Издательство «Медиа-Сервис»

«Кардиологический вестник» — научно-практический рецензируемый журнал
Выходит 4 раза в год
Журнал представлен в следующих международных базах данных и информационно-справочных изданиях: РИНЦ (Российский индекс научного цитирования), Ulrich's Periodicals Directory, Google Scholar.

ООО «Медиа-Сервис»:

111116, г. Москва, ул. Энергетическая,
д. 16, корп. 2, эт. 1, пом. 67, комн. 1.
vashagazeta.com.
Тел.: +7 (495) 988-18-06
E-mail: ask@vashagazeta.com

Адрес редакции:

121552, Москва, 3-я Черепковская, д. 15а
Тел.: +7 (495) 414-72-77
e-mail: vestnik@cardioweb.ru
<https://cardioweb.ru/kardiologicheskij-vestnik>

Адрес для подачи статей

vestnik@cardioweb.ru

Сотрудники редакции:

д. м. н. А.Л. Комаров (научный редактор)
Тел.: +7 (495) 414-72-77
Л.Б. Крутлый

Полная или частичная публикация материалов, размещенных в журнале или на сайте, допускается только с письменного разрешения редакции.

Индексы по каталогу

ООО «Агентство «Книга-Сервис»:
29573 — на год, 38935 — на полугодие,
АО «Агентство «Роспечать»:
80725 — на год, 80793 — на полугодие.

Подписано в печать 26.03.2020

Отпечатано в типографии: «Юнион Принт»,
603022, г. Нижний Новгород, ул. Окский Съезд, д. 2.

КАРДИОЛОГИЧЕСКИЙ ВЕСТНИК

Том XV

№1 · 2020

НАУЧНО - ПРАКТИЧЕСКИЙ ЖУРНАЛ

ГЛАВНЫЙ РЕДАКТОР

Е.И. Чазов (Москва, Россия), академик РАН, профессор, д. м. н.

ЗАМЕСТИТЕЛИ ГЛАВНОГО РЕДАКТОРА

С.А. Бойцов (Москва, Россия), чл.-корр. РАН, профессор, д. м. н.,
И.Е. Чазова (Москва, Россия), академик РАН, профессор, д. м. н.,
Р.С. Акчурин (Москва, Россия), академик РАН, профессор, д. м. н.,
Е.В. Парфенова (Москва, Россия), профессор, д. м. н.

ОТВЕТСТВЕННЫЕ СЕКРЕТАРИ

С.Н. Наконечников (Москва, Россия), профессор, д. м. н.,
А.А. Скворцов (Москва, Россия), профессор, д. м. н.

РЕДАКЦИОННАЯ КОЛЛЕГИЯ

Ф.Т. Агеев (Москва, Россия), профессор, д. м. н.,
А.С. Галявич (Казань, Россия), чл.-корр. АН РТ, профессор, д. м. н.,
С.П. Голицын (Москва, Россия), профессор, д. м. н.,
В.И. Капелько (Москва, Россия), профессор, д. м. н.,
А.М. Караськов (Новосибирск, Россия), академик РАН, профессор, д. м. н.,
Р.С. Карпов (Томск, Россия), академик РАН, профессор, д. м. н.,
Ю.А. Карпов (Москва, Россия), профессор, д. м. н.,
В.В. Кухарчук (Москва, Россия), чл.-корр. РАН, профессор, д. м. н.,
И.В. Медведева (Тюмень, Россия), академик РАН, профессор, д. м. н.,
Е.В. Ощепкова (Москва, Россия), профессор, д. м. н.,
Л.В. Розенштраух (Москва, Россия), академик РАН, профессор, д. б. н.,
А.Н. Самко (Москва, Россия), профессор, д. м. н.,
В.Б. Сергиенко (Москва, Россия), профессор, д. м. н.,
В.Н. Смирнов (Москва, Россия), академик РАН, профессор, д. б. н.,
С.Н. Терещенко (Москва, Россия), профессор, д. м. н.,
С.К. Терновой (Москва, Россия), академик РАН, профессор, д. м. н.,
В.Н. Титов (Москва, Россия), профессор, д. м. н.,
В.А. Ткачук (Москва, Россия), академик РАН, профессор, д. б. н.,
Г.Г. Хубулава (Санкт-Петербург, Россия), чл.-корр. РАН, профессор, д. м. н.,
В.П. Ширинский (Москва, Россия), профессор, д. м. н.

РЕДАКЦИОННЫЙ СОВЕТ

К.Г. Адамян (Ереван, Армения), академик НАН, профессор, д. м. н.,
В.А. Азизов (Баку, Азербайджан), профессор, д. м. н.,
О.Л. Барбараш (Кемерово, Россия), профессор, д. м. н.,
П.Я. Довгалецкий (Саратов, Россия), профессор, д. м. н.,
А.Н. Закирова (Уфа, Россия), профессор, д. м. н.,
Р.Д. Курбанов (Ташкент, Узбекистан), профессор, д. м. н.,
В.З. Ланкин (Москва, Россия), профессор, д. б. н.,
В.П. Масенко (Москва, Россия), профессор, д. м. н.,
А.Г. Мрочек (Минск, Беларусь), академик НАН РБ, профессор, д. м. н.,
Ю.П. Никитин (Новосибирск, Россия), академик РАН, профессор, д. м. н.,
М.Ю. Огарков (Кемерово, Россия), профессор, д. м. н.,
О.Д. Остроумова (Москва, Россия), профессор, д. м. н.,
А.Ю. Постнов (Москва, Россия), д. м. н.,
А.Н. Рогоза (Москва, Россия), профессор, д. б. н.,
С.В. Шлык (Ростов-на-Дону, Россия), профессор, д. м. н.

Редакция не несет ответственности за содержание рекламных материалов.
Точка зрения авторов может не совпадать с мнением редакции. К публикации принимаются только статьи, подготовленные в соответствии с правилами для авторов. Направляя статью в редакцию, авторы принимают условия договора публичной оферты. Полное или частичное воспроизведение материалов, опубликованных в журнале, допускается только с письменного разрешения издателя — издательства «Медиа-Сервис».

Federal State budget organization National medical research center of cardiology of the Ministry of healthcare of the Russian Federation

Russian Cardiology Bulletin
№1' 2020
Vol. XV

Journal is indexed in RSCI (Russian Science Citation Index), Web of Science (Russian Science Citation Index – RSCI), Ulrich's

Periodicals Directory, Google Scholar.
MEDIA-SERVICE Publishing Group:
Energeticheskaya st. 16/2, Moscow
111116, Russia
vashagazeta.com.
Tel.: +7 (495) 988-18-06
E-mail: ask@vashagazeta.com

Address of the editorial office:
121552, Russian Federation, Moscow
3rd Cherepkovskaya, 15a
Phone: +7-495-414-72-77
A.L. Komarov (scientific editor)
L.B. Krougly

e-mail: vestnik@cardioweb.ru
<https://cardioweb.ru/kardiologicheskij-vestnik>

RUSSIAN CARDIOLOGY BULLETIN

Vol. 15

№1• 2020

EDITOR-IN-CHIEF

E.I. Chazov (Moscow, Russia)

DEPUTY EDITOR-IN-CHIEF

S.A. Boytsov (Moscow, Russia),
I.E. Chazova (Moscow, Russia),
R.S. Akchurin (Moscow, Russia),
E.V. Parfenova (Moscow, Russia).

EXECUTIVE SECRETARY

S.N. Nakonechnikov (Moscow, Russia),
A.A. Skvortsov (Moscow, Russia).

ASSOCIATE EDITORS

F.T. Ageev (Moscow, Russia),
A.S. Galyavich (Kazan, Russia),
S.P. Golitsyn (Moscow, Russia),
G.G. Hubulava (Saint-Petersburg, Russia),
V.I. Kapelko (Moscow, Russia),
A.M. Karaskov (Novosibirsk, Russia),
R.S. Karpov (Tomsk, Russia),
Yu.A. Karpov (Moscow, Russia),
V.V. Kuharchuk (Moscow, Russia),
I.V. Medvedeva (Tyumen, Russia),
E.V. Oshchepkova (Moscow, Russia),
L.V. Rozenshtraukh (Moscow, Russia),
A.N. Samko (Moscow, Russia),
V.B. Sergienko (Moscow, Russia),
V.P. Shirinskiy (Moscow, Russia),
V.N. Smirnov (Moscow, Russia),
S.N. Tereshchenko (Moscow, Russia),
S.K. Ternovoy (Moscow, Russia),
V.N. Titov (Moscow, Russia),
V.A. Tkachuk (Moscow, Russia).

EDITORIAL BOARD

K.G. Adamyan (Yerevan, Armenia), V.A. Azizov (Baku, Azerbaijan),
O.L. Barbarash (Kemerovo, Russia), P.Ya. Dovgalevsky (Saratov, Russia),
R.D. Kurbanov (Tashkent, Uzbekistan), V.Z. Lankin (Moscow, Russia),
V.P. Masenko (Moscow, Russia), A.G. Mrotchek (Minsk, Belarus),
Yu.P. Nikitin (Novosibirsk, Russia), M.Yu. Ogarkov (Kemerovo, Russia),
O.D. Ostroumova (Moscow, Russia), A.Yu. Postnov (Moscow, Russia),
A.N. Rogoza (Moscow, Russia), S.V. Shlyk (Rostov-on-Don, Russia),
A.N. Zakirova (Ufa, Russia).

- ПЕРЕДОВАЯ СТАТЬЯ 04 FRONT-PAGE ARTICLE**
Имаев Т.Э., Комлев А.Е., Кучин И.В., Акчури Р.С.
 Транскатетерные методы лечения патологии митрального клапана: современное состояние проблемы. Часть 1
Imaev T. E., Komlev A. E., Kuchin I. V., Akchurin R. S.
 Transcatheter methods of treatment for mitral valve disease: the current state of problem. Part 1
- ОБЗОРНЫЕ СТАТЬИ 14 REVIEW ARTICLES**
Щинова А.М., Потехина А.В., Филатова А.Ю., Ноева Е.А., Осокина А.К., Гвоздева А.Д., Проваторов С.И., Овчинников А.Г., Арефьева Т.И.
 Особенности Т-клеточного ответа при атеросклерозе. Возможности в диагностике и лечении
Shchinova A.M., Potekhina A.V., Filatova A. Yu., Noeva E.A., Osokina A.K., Gvozdeva A.D., Provatorov S.I., Ovchinnikov A.G., Arefieva T.I.
 Peculiarities of the T-cell response in atherosclerosis. Opportunities in diagnostics and treatment
- Данилушкин Ю.В., Агеев Ф.Т., Матчин Ю.Г.*
 Безопасность и эффективность коронарной ангиографии в амбулаторных условиях. Обзор литературы
Danilushkin Y.V., Ageev F.T., Matchin Y.G.
 Safety and efficiency of outpatient coronary angiography. Review article
- ОРИГИНАЛЬНЫЕ СТАТЬИ 26 ORIGINAL ARTICLES**
Максименко А.В., Ваваева А.В., Сахарова Ю.С., Ваваев А.В.
 Новые вызовы современного здравоохранения биокаталитическим технологиям. Биоконъюгаты ферментов в отдельных и сочетанных курсах экспериментальной терапии
Maksimenko A.V., Vavaeva A.V., Sakharova Yu. S., Vavaev A.V.
 Novel challenges of present-day healthcare with biocatalytic technologies. Enzyme bioconjugates in several and junctive courses of experimental therapy
- Гусева О.А., Мельников И.С., Zubkova E.S., Козлов С.Г., Автаева Ю.Н., Габбасов З.А.*
 Моноциты как основная популяция клеток периферической крови, экспрессирующих С-реактивный белок
Guseva O.A., Melnikov I.S., Zubkova E.S., Kozlov S.G., Avtaeva Yu.N., Gabbasov Z.A.
 Monocytes as a major population of peripheral blood cells expressing C-reactive protein
- Шевелев А.Я., Янушевская Е.В., Липатова Л.Н., Шарф Т.В., Кузнецова И.Б., Мамочкина Е.Н., Каширина Н.М., Пекло М.М., Рыбалкин И.Н., Руткевич П.Н., Слинкин М.А., Маслова Е.Р., Костюкевич М.В., Миронова Н.А., Зыков К.А., Голицын С.П., Сидорова М.В., Ефремов Е.Е., Власик Т.Н.*
 Количественное определение изотипов антител к пептидам, имитирующим структуру $\beta 1$ -адренорецептора, у кардиологических больных
Shevelev A.Y., Yanushevskaya E.V., Lipatova L.N., Sharf T.V., Kuznetsova I.B., Mamochkina E.N., Kashirina N.M., Peklo M.M., Rybalkin I.N., Rutkevich P.N., Slinkin M.A., Maslova E.R., Kostyukevich M.V., Mironova N.A., Zykov K.A., Golitsyn S.P., Sidorova M.V., Efremov E.E., Vlasik T.N.
 Quantitative detection of antibody isotypes to peptides mimicking the structure of $\beta 1$ adrenergic receptor in cardiac patients
- Рябыкина Г.В., Вишнякова Н.А., Смирнова Я.С., Кожмякина Е.Ш., Соболев А.В., Кобылов Ф.Ю., Бойцов С.А.*
 Диагностика фибрилляции предсердий дистанционными электрокардиографическими методами в условиях первичного звена здравоохранения
Ryabykina G.V., Vishniakova N.A., Smirnova Ya.S., Kozhemyakina E.Sh., Sobolev A.V., Kobylov F. Yu., Boytsov S.A.
 The diagnostics of the atrial fibrillation by the telecommuting ECG methods by the means of the primary health-care facilities
- Кочергин Н.А., Ганюков В.И., Чичкова Т.Ю., Мамчур С.Е., Сырова И.Д., Трубникова О.А.*
 Изоляция легочных вен и эндоваскулярная окклюзия ушка левого предсердия при неклапанной фибрилляции предсердий
Kochergin N.A., Ganyukov V.I., Chichkova T. Yu., Mamchur S.E., Syrova I.D., Trubnikova O.A.
 Isolation of pulmonary veins and endovascular occlusion of the left atrial auricle with non-valve atrial fibrillation
- Саидова М.А., Сохибназарова В.Х., Авалян А.А., Терещенко С.Н.*
 Сравнительная оценка применения технологий спекл-трекинг эхокардиографии в двумерном и трехмерном режимах у больных ХСН с сохранной и сниженной функцией левого желудочка
Saidova M.A., Sokhibnazarova V.H., Avalyan A.A., Tereshchenko S.N.
 Comparative evaluation of speckle tracking echocardiography technologies in two-dimensional and three-dimensional modes in patients with chronic heart failure with preserved and reduced systolic function of the left ventricle
- Комаров А.Л., Коробкова В.В., Шахматова О.О., Яровая Е.В., Самко А.Н., Панченко Е.П.*
 Атеросклеротическое поражение периферических артерий и риск тромботических осложнений у больных, подвергаемых плановым чрескожным коронарным вмешательствам (по результатам проспективного регистра длительной антитромботической терапии – РЕГАТА)
Komarov A.L., Korobkova V.V., Shakhmatova O.O., Yarova E.B., Samko A.N., Panchenko E.P.
 Peripheral arterial diseases and the risk of thrombotic outcomes in patients after scheduled percutaneous coronary interventions (according to results of prospective study)
- КЛИНИЧЕСКИЙ СЛУЧАЙ 81 CLINICAL CASE**
Меркулова И.А., Сухнина Т.С., Шахнович Р.М., Веселова Т.Н., Жукова Н.С., Меркулова И.Н., Миронов В.М., Терновой С.К., Староверов И.И.
 Сифилитический аортокоронарит с развитием субтотального стеноза ствола левой коронарной артерии как причина тяжелой стенокардии у молодого мужчины
Merkulova I.A., Sukhinina T.S., Shakhnovich R.M., Veselova T.N., Zhukova N.S., Merkulova I.N., Mironov V.M., Ternovoy S.K., Staroverov I.I.
 Syphilitic aortocoronaritis with the left main subtotal coronary ostial stenosis as a cause of severe angina in a young man
- ПРАВИЛА ДЛЯ АВТОРОВ 90 INSTRUCTION FOR AUTHORS**

<https://10.36396/MS.2020.16.1.001>

Транскатетерные методы лечения патологии митрального клапана: современное состояние проблемы. Часть 1

Т.Э. ИМАЕВ, А.Е. КОМЛЕВ, И.В. КУЧИН, Р.С. АКЧУРИН

ФГБУ «Национальный медицинский исследовательский центр кардиологии» Минздрава России, Москва, Россия

Резюме

Сложность и вариабельность анатомии митрального клапана (МК) обуславливают необходимость индивидуализированного подхода к лечению его патологии, в первую очередь митральной недостаточности. В течение последнего десятилетия разрабатываются транскатетерные методы лечения патологии МК у пациентов высокого и крайне высокого хирургического риска. Реконструктивные вмешательства представлены несколькими разновидностями пластики створок и кольца МК, а также подклапанного аппарата, которые в совокупности были выполнены у нескольких десятков тысяч пациентов. Технический успех и клинические результаты использования некоторых устройств для транскатетерной пластики МК изучены в крупных рандомизированных исследованиях. Наибольшую доказательную базу на сегодняшний день имеет метод краевой пластики створок МК с помощью устройства MitraClip (исследования EVEREST II, MITRA-FR, COAPT). Мировой опыт применения транскатетерного протезирования МК с использованием различных устройств в настоящее время представлен не более чем 400 операциями, однако в ближайшем будущем можно ожидать революционного прорыва этой технологии. Залогом успешного развития транскатетерной терапии МК является пациент-ориентированный подход к выбору оптимального метода реконструкции и используемого устройства на основании клинических и анатомических особенностей больного.

В первой части обзора будут рассмотрены существующие на сегодня транскатетерные методы пластики створок и хорд МК, а также не прямой и прямой митральной аннулопластики.

Ключевые слова: митральный клапан, митральная регургитация, реконструктивные вмешательства, транскатетерная пластика.

Transcatheter methods of treatment of mitral valve pathology: current state of the problem

T.E. IMAEV, A.E. KOMLEV, I.V. KUCHIN, R.S. AKCHURIN

National Cardiology Medical Research Center, Moscow, Russia

Summary

The complexity and variability of the mitral valve (MV) anatomy necessitates an individualized approach to the treatment of its pathology, primarily mitral insufficiency. In the last decade, transcatheter methods for the treatment of MV pathology in patients at high and extremely high surgical risk have been developed. Reconstructive interventions are represented by several varieties of MV sashes and rings, as well as subclavian apparatus, which have been performed together in several tens of thousands of patients. Technical success and clinical results of some devices for transcatheter MC plasty have been studied in large randomized studies. The greatest proof base to date has the method of edge plasty of MV sashes using the MitraClip device (studies EVEREST II, MITRA-FR, COAPT). The world experience of application of transcatheter prosthetics of MV using different devices is currently represented by no more than 400 operations, but in the near future a revolutionary breakthrough of this technology can be expected. The key to successful development of MV transcatheter therapy is a patient-centered approach to the choice of the optimal method of reconstruction and the device used based on clinical and anatomical features of the patient.

The first part of the review will consider existing transcatheter methods of plasty of sashes and chord MV, as well as indirect and direct mitral annuloplasty.

Key words: mitral valve, mitral regurgitation, reconstructive interventions, transcatheter plasty.

Сведения об авторах:

Имаев Тимур Эмвярович — д. м. н., рук. лаб. гибридных методов лечения сердечно-сосудистых заболеваний.

Комлев Алексей Евгеньевич — кардиолог отдела сердечно-сосудистой хирургии, ORCID: 0000-0001-6908-7472 (автор, ответственный за переписку).

Кучин Иван Владимирович — сердечно-сосудистый хирург отдела сердечно-сосудистой хирургии.

Акчурин Ренат Сулейманович — д. м. н., акад. РАН, рук. отдела сердечно-сосудистой хирургии.

© Коллектив авторов

Часть 1.

Введение

Пороки митрального клапана (МК) являются наиболее распространенным клапанным пороком сердца. Так, частота новых случаев порока МК существенно увеличивается с возрастом и составляет 2% у пациентов в возрасте до 65 лет и почти 10% в возрастной группе от 75 лет и старше [1]. Совокупная распространенность митральных пороков в развитых странах в 3 раза выше, чем патологии аортального клапана [2].

Митральная регургитация (МР) является формой патологии МК, при которой отсутствует достаточная кооптация створок клапана, что приводит к обратному току крови из левого желудочка (ЛЖ) в левое предсердие. Длительно существующая МР приводит к дилатации левых камер сердца, легочной гипертензии, увеличивает риск фибрилляции предсердий, инсульта и летального исхода. Выделяют 2 типа МР: первичная, или дегенеративная, МР и вторичная, или функциональная.

Дегенеративная МР (ДМР) вызвана анатомическими изменениями в створках и хордах МК и является наиболее распространенным типом МР в мире. Функциональная МР (ФМР) развивается из-за локальной или глобальной дисфункции/ремоделирования ЛЖ вследствие ишемической или неишемической кардиомиопатии. ФМР является вторичной по отношению к дисфункции ЛЖ или дилатации левого предсердия (обычно при фибрилляции предсердий).

Согласно существующим рекомендациям, хирургическая реконструкция (пластика) является золотым стандартом лечения при ДМР, при этом наилучшие отдаленные результаты продемонстрированы у пациентов с сохраненной систолической функцией ЛЖ и синусовым ритмом [3–5].

ФМР включает ишемическую МР (рестриктивное натяжение задней створки, приводящее к эксцентричному направлению струи МР внутрь левого предсердия) и неишемическую МР (смещение обеих сосочковых мышц, приводящее в результате к центральной МР). При ФМР оптимальная медикаментозная терапия имеет преимущества над хирургическим лечением, если нет показаний к одномоментному коронарному шунтированию. Изолированное вмешательство на МК не приводит к достоверному увеличению продолжительности и качества жизни, поскольку велика частота послеоперационных рецидивов МР, а прогноз в значительной степени обусловлен подлежащей кардиомиопатией [6–9].

В последнее десятилетие активно разрабатываются различные транскатетерные методы лечения симптомной тяжелой ФМР и ДМР у пациентов высокого хирургического риска и неоперабельных пациентов (при условии ожидаемой продолжительности жизни более 1 года) [10].

Сложность анатомии аппарата МК

Разработка транскатетерных устройств для лечения заболеваний МК является сложной технической задачей ввиду особенностей анатомического строения и физиологии аппарата МК [11]. Аппарат МК – это сложный анатомический комплекс, включающий в себя фиброзное кольцо, две створки (передняя и задняя), хорды, папиллярные мышцы, миокард ЛЖ. Таким образом, помимо непосредственной гемодинамической функции митральный аппарат играет фундаментальную роль в структурной и функциональной интеграции ЛЖ, причем любое нарушение этой целостности ведет к снижению производительности ЛЖ.

Варианты геометрии выходного тракта ЛЖ и строения хордального аппарата могут стать препятствием к использованию устройств, крепящихся к створкам клапана. Фиброзное кольцо МК имеет седловидную форму и сложную пространственную конфигурацию, изменяющуюся в зависимости от фазы сердечного цикла, особенностей регионарной сократимости и диастолической функции, что затрудняет интрааннулярное позиционирование протеза. Жизненно важные структуры, находящиеся в непосредственной близости от митрального кольца, такие как коронарный синус и огибающая артерия, могут быть повреждены при имплантации устройств для прямой аннулопластики. Дисфункция любой из частей комплекса МК или ЛЖ может приводить к МР, причем нередко несколько структур бывают вовлечены в патологический процесс одновременно. Это существенно затрудняет подходы транскатетерного лечения и требует от оператора умения использовать различные методики и устройства с целью комплексного лечения патологии митрального аппарата, поэтому развитие транскатетерных технологий лечения заболеваний МК существенно отстает от таковых при аортальных пороках [12].





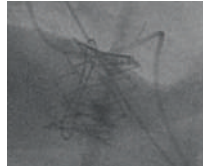

Исходя из особенностей анатомии МК и многофакторной этиологии МР были разработаны различные способы лечения, сфокусированные на коррекции определенного компонента митрального комплекса. Существующие транскатетерные технологии лечения МР можно разделить на несколько групп: устройства, прикрепляющиеся к створкам МК (клипсы, неохорды), устройства для не прямой и прямой аннулопластики и устройства для ремоделирования ЛЖ. Отдельно нужно рассмотреть транскатетерные МК: данная технология имеет свои преимущества и также развивается быстрыми темпами.

На рисунке 1 представлены существующие типы транскатетерных вмешательств на МК с примерами применяющихся устройств.

Устройства для краевой пластики створок МК

Если ведущим патогенетическим механизмом МР является пролабирование одной или обеих створок или избыточное их натяжение с нарушением запирающей функции (тетеринг) без грубого

Рисунок 1. Типология транскатетерных вмешательств на МК

					
Краевая пластика створок	Непрямая аннулопластика	Прямая аннулопластика	Пластика хорд	Клапан-в-клапан, клапан-в-кольцо, клапан-в-кальциноз	Транскатетерное протезирование
MitraClip Pascal	Carrilon Arto	Cardioband	NeoChord Harpoon ChordArt Mitral Stich	TAVI (Sapien XT^ Sapien3, Lotus)	CardiAQ Tiara Intrepid Tendyne...

нарушения со стороны хордального аппарата, методом первого выбора является краевая пластика створок МК. На сегодняшний день существуют два транскатетерных устройства для реализации данной тактики.

MITRACLIP (ABBOTT VASCULAR, SANTA CLARA, CA, USA)

Система MitraClip является наиболее изученной и широкодоступной транскатетерной методикой лечения МР. С 2003 по 2019 год данное транскатетерное вмешательство было выполнено более чем у 80 тыс. пациентов. К преимуществам устройства относятся универсальность (может применяться в лечении как ДМР, так и ФМР) и безопасность его использования, которая была подтверждена у пациентов высокого хирургического риска [13–17].

Суть метода заключается в сближении средних сегментов передней и задней створок МК при помощи одной или более клипс, что является транскатетерной аналогией широко распространенной шовной пластики МК «край-в-край» по Alfieri (рис. 2). Устройство имеет трансвенозную систему доставки диаметром 24F, которая заводится в правое, а затем посредством пункции межпредсердной перегородки в левое предсердие. Далее осуществляется захват заинтересованных сегментов створок и оценка результирующей МР по данным чреспищеводной эхокардиографии (ЧпЭхоКГ). Все внутрисердечные манипуляции, в том числе пункция межпредсердной перегородки, позиционирование и захват створок, также осуществляются с использованием ЭхоКГ-навигации. При неадекватной позиции клипсы позиционирование и захват створок осуществляются повторно. При удовлетворительном гемодинамическом результате клипса отсоединяется от доставляющего устройства, которое затем извлекается из пациента.

Профиль безопасности устройства MitraClip можно охарактеризовать как очень высокий. Так, госпитальная летальность в различных сериях, включающих пациентов высокого хирургического риска и неопера-

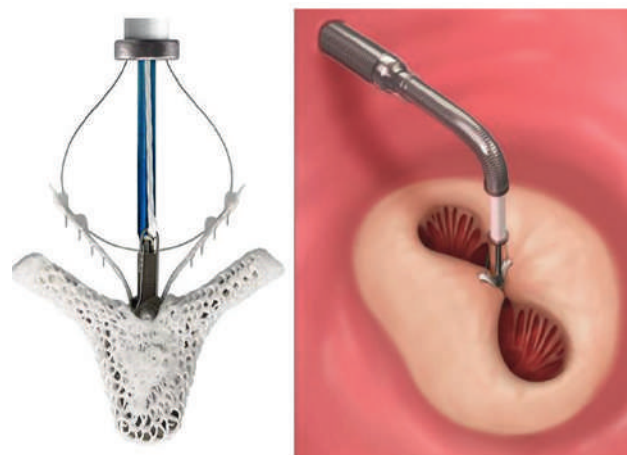
бельных больных, не превышает 3%. Во многих наблюдениях время госпитализации составляет не более 3 дней. Частота повреждения створок составляет не более 1–2%. Непосредственный технический успех (снижение МР до $\leq 2+$) достигается в 90% случаев, однако примерно у 65% пациентов наблюдается остаточная МР $\leq 1+$ [18].

Успешное применение системы MitraClip подразумевает тщательную оценку анатомических критериев на этапе скрининга, который проводится методом ЧпЭхоКГ.

Наибольшая частота технического успеха транскатетерной пластики створок достигается при соблюдении следующих условий:

- центрально расположенная струя регургитации в области сегментов А2/Р2;
- отсутствие кальциноза в предполагаемой области наложения клипсы;
- неревматическая этиология МР;
- «зазор» между створками — менее 10 мм (для ДМР);

Рисунок 2. Система MitraClip для транскатетерной пластики створок МК



- ширина пролабирующей части створки — не более 15 мм (для ДМР);
- длина задней створки МК — не менее 7–10 мм;
- протяженность зоны коаптации створок — не менее 2 мм и глубина коаптации — более 11 мм (для ФМР);
- площадь раскрытия МК — не менее 3–4 см².

Пятилетние результаты рандомизированного исследования EVEREST II показали, что лечение с использованием MitraClip было менее эффективным в отношении уменьшения степени МР, чем открытое хирургическое лечение у «стандартных» хирургических больных (73% включенных пациентов были с ДМР). У пациентов с ФМР достоверные различия в исходах между группами хирургического лечения и MitraClip отсутствовали. Тем не менее у больных ДМР крайне высокого риска транскатетерное лечение приводило к улучшению клинической симптоматики при более приемлемых показателях безопасности вмешательства по сравнению с открытой операцией, что дало основание одобрить использование MitraClip для лечения этой категории больных [19].

Использование MitraClip у пациентов с ФМР изучали в двух рандомизированных исследованиях, в которых данный транскатетерный метод сравнивали с оптимальной медикаментозной терапией.

В исследовании MITRA-FR, включившем 307 пациентов с симптомной ФМР (фракция выброса ЛЖ 15–40%), использование MitraClip при высоком результате технического успеха (92%) не привело к уменьшению летальности от всех причин или частоты госпитализаций по причине декомпенсации сердечной недостаточности (СН) в течение 1 года (54,6% и 51,3%, отношение шансов — 1,16, 95% доверительный интервал — ДИ — 0,73–1,84; $p=0,53$) [20].

Напротив, результаты исследования COAPT, в которое вошли 614 больных с ФМР с симптомной СН II–IV функционального класса (ФК) по NYHA (фракция выброса ЛЖ 20–50%), продемонстрировали статистически значимое снижение 2-летней летальности (29,1 и 46,1%: относительный риск — ОР — 0,62, 95% ДИ 0,46–0,82; $p<0,001$) и частоты госпитализаций (35,8 и 67,9%: ОР 0,53, 95% ДИ 0,40–0,70; $p<0,001$), а также достоверное уменьшение ФК по NYHA и повышение качества жизни в группе интервенционного лечения. Для предотвращения одного летального исхода и одной госпитализации необходимо число пролеченных больных составило 5,9 (95% ДИ 3,9–11,7) и 3,1 (95% ДИ 1,9–7,9) пациента соответственно, что свидетельствует о значительном снижении абсолютного риска смерти и декомпенсации СН при транскатетерном лечении ФМР [21].

Изучение различий исходного клинико-инструментального статуса больных в обеих исследованных популяциях легло в основу разработки критериев отбора пациентов с большей вероятностью положительного ответа на транскатетерную пластику МК.

Факторами, негативно влияющими на клиническую эффективность и отдаленную выживаемость после имплантации MitraClip, являются исходная тяжелая трикуспидальная недостаточность и дисфункция правого желудочка, тяжелая легочная гипертензия и прогрессирующая СН, а также резидуальная МР >2+ и рецидив МР по любой причине [22, 23].

В настоящее время применение MitraClip одобрено в Европе и США для лечения пациентов высокого хирургического риска с ДМР и ФМР с симптомной СН II–IV ФК по NYHA, сохраняющейся несмотря на оптимальную медикаментозную терапию. Использование системы у пациентов с ФМР в США допускается только у тщательно отобранных пациентов на основании решения специалистов мультидисциплинарной команды (heart-team) в соответствии с критериями исследования COAPT (фракция выброса ЛЖ 20–50%, конечно-систолический объем ЛЖ ≤ 7 см, отсутствие тяжелой легочной гипертензии и правожелудочковой дисфункции).

PASCAL MITRAL VALVE REPAIR SYSTEM (EDWARDS LIFESCIENCES, IRVINE, CA, USA)

В 2019 году транскатетерная система лечения МР Pascal получила одобрение Совета Европы (CE-mark). Суть метода схожа с системой MitraClip (трансвенозный трансептальный доступ, пластика «край-в-край»), однако имеются свои особенности в конструкции и имплантации (размер системы доставки, форма и размер спейсера-клипсы).

В мультицентровом несравнительном проспективном исследовании CLASP, в которое были включены 62 пациента с симптомной МР $\geq 3+$ (55% с ФМР, 37% с ДМР, 8% смешанной этиологии, у 52% пациентов III/IV ФК) система PASCAL продемонстрировала значительное снижение МР (≤ 1) у 86% пациентов в 30-дневный срок наблюдения. Технический успех составил 95%, периоперационная летальность — 1,6%. Через 6 месяцев МР $\leq 2+$ наблюдали у 98% пациентов, при этом у 88% ФК по NYHA составил I/II ($p < 0,0001$ в сравнении с дооперационными данными) [24, 25].

В действующих международных рекомендациях по транскатетерным технологиям применительно к лечению митральных пороков отведена скромная роль, причем единственным упомянутым методом является пластика «край-в-край» у пациентов высокого хирургического риска.

Согласно рекомендациям Европейского общества кардиологов в редакции 2017 года, использование транскатетерной пластики МК может быть рассмотрено у пациентов с тяжелой симптомной ДМР высокого и крайне высокого риска при соблюдении анатомических критериев выполнимости вмешательства (класс рекомендаций IIB, уровень доказательности C). При тяжелой ФМР транскатетерная пластика «край-в-край» может использоваться у больных высокого риска без показаний к реваскуляризации с фракцией выброса ЛЖ > 30%, у которых сохраняют-

ся симптомы СН, несмотря на оптимальное медикаментозное лечение, включая кардиоресинхронизирующую терапию (если она показана) при условии соответствия анатомическим критериям (класс рекомендаций ПВ, уровень доказательности С).

Объединенные рекомендации Американской ассоциации сердца и Американского общества кардиологов (обновление 2017 года) рассматривают возможность транскатетерной пластики МК «край-в-край» только при хронической ДМР у неоперабельных пациентов с СН III–IV ФК по NYHA (стадия D), у которых тяжелая симптоматика сохраняется, несмотря на оптимальную медикаментозную терапию (класс рекомендаций ПВ, уровень доказательности В).

Интересно отметить, что такой же класс рекомендаций имеет хирургическое лечение по поводу изолированной ФМР (без наличия показаний к одномоментной реваскуляризации), что отражает недостаточную доказательную базу хирургического лечения данной патологии [26, 27].

Устройства для транскатетерной пластики хорд МК

Данные устройства используются для лечения ДМР у пациентов, не являющихся подходящими кандидатами для традиционной хирургической пластики МК по причине неприемлемо высокого риска.

NEOCHORD DS1000 (NEOCHORD, ST. LOUIS PARK, MN, USA)

Устройство Neochord стало первым доступным трансапикальным устройством для лечения ДМР с использованием неохорд. Был разрешен в клинической практике с декабря 2012 года по итогам исследования TACT (уменьшение МР $\leq 2+$ у 86,7%; $n=30$). В настоящее время в США продолжается исследование

RECHORD, в котором сравнивается хирургическое лечение (пластика) и малоинвазивное лечение устройством Neochord. На данный момент более 1200 пациентам проведено лечение данным устройством [28–31].

Вмешательство проводят под общей анестезией. В пятом межреберье слева через миниторакотомию выполняют доступ к верхушке ЛЖ. Вмешательство осуществляют на бьющемся сердце в условиях ЧпЭхоКГ-навигации, что позволяет регулировать длину неохорды в физиологических условиях для достижения должной степени натяжения. После прокалывания нужного сегмента задней створки неохорду (нить из политетрафторэтилена) натягивают и фиксируют к верхушке ЛЖ.

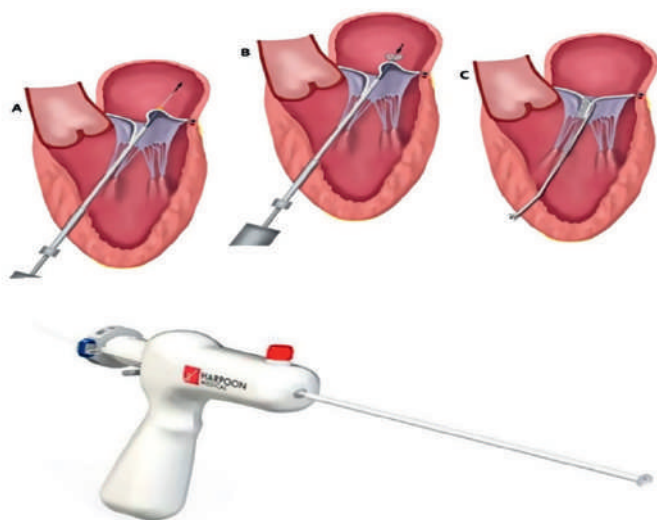
Главным недостатком данной технологии является трансапикальный доступ. Устройство поставляется без интродьюсера, и при необходимости в имплантации нескольких хорд (при пролапсе нескольких сегментов створки) требуется многократное извлечение и погружение в толщу миокарда ЛЖ, что увеличивает риски кровотечения. Поэтому в настоящее время устройство Neochord рассматривается как малоинвазивный метод лечения МР при пролапсе задней створки МК (в идеале один сегмент).

HARPOON TSD-5 (EDWARDS LIFESCIENCES)

Система Harpoon также является трансапикальной системой лечения ДМР при пролапсе задней створки (рис. 3). Однако она имеет ряд преимуществ: малый размер системы доставки с интродьюсером 14F, предварительно сформированный двойной узел для фиксации над поверхностью задней створки. Устройство одобрено с 2017 года, но коммерчески до сих пор недоступно. В проспективном нерандомизированном мультицентровом исследовании TRACER (Mitral TransApical NeoCordal Echo-Guided Repair) были изучены результаты пластики хорд МК с использованием устройства Harpoon у 30 пациентов с тяжелой ДМР (изолированный пролапс задней створки P2), технический успех составил 93%, только в 2 случаях потребовался переход в открытую операцию. В раннем послеоперационном периоде уменьшение МР до $\leq 1+$ наблюдали у 89% и до $\leq 2+$ — у 11% пациентов. Через 6 месяцев наблюдения тяжелая МР сохранялась у 8%, МР $\leq 2+$ — у 8%, МР $\leq 1+$ — у 85% соответственно [32].

Идеальным кандидатом для использования вышеописанных хордальных устройств является пациент с изолированной моносегментарной ДМР, с умеренной дилатацией фиброзного кольца или без таковой, умеренной дилатацией ЛЖ (при значительном расширении ЛЖ возрастает риск рецидива пролапса). Следует отметить, что дистальная часть неохорды крепится не к папиллярной мышце, как при хирургической пластике, а к эпикарду ЛЖ, что может влиять на отдаленные результаты вмешательства.

Рисунок 3. Система Harpoon для транскатетерной пластики хорд МК (А, В, С — этапы операции)



CHORDART™ (COREMEDIC GMBH, TUBINGEN, GERMANY)

Для преодоления недостатков предыдущих двух устройств было разработано устройство ChordArt. Это устройство предлагает антеградный (транссептальный) доступ, с уникальным и простым методом фиксации дистальной части неохорды в папиллярной мышце. Длина неохорды предварительно определяется в ходе предоперационной ЧпЭхоКГ и компьютерной томографии высокого разрешения. В мультицентровое несравнительное проспективное исследование CHAGALL были включены 5 пациентов с тяжелой МР (средний возраст — 64 года), вмешательство было выполнено в условиях аппарата искусственного кровообращения. Технический успех был достигнут у всех пациентов (уменьшение МР $\leq 1+$ отмечено у всех пациентов); 30-дневная летальность отсутствовала, связанных с устройством осложнений не наблюдали. В течение 12 месяцев рецидива МР отмечено не было [33].

Вариабельность патологической анатомии МР стимулирует поиск транскатетерных решений для всего спектра структурно-функциональных нарушений, поэтому линейка устройств для хордальной пластики также будет закономерно расширяться. Перспективным является уменьшение инвазивности процедур за счет внедрения чрескожной системы доставки, отказа от трансапикального доступа (Valtech V-Chordal Transfemoral, Israel; Mitral Butterfly, Austria; ChoRe, Netherlands; CardioMech, Norway), а также более физиологичной фиксации на уровне папиллярных мышц и основания ЛЖ (Pipeline, USA; MitralStitch, China).

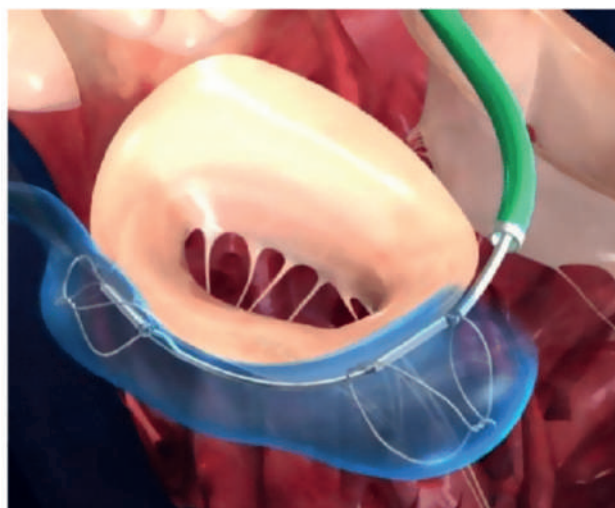
Транскатетерная митральная аннулопластика

Несмотря на многообещающие результаты, существенным недостатком вышеупомянутых транскатетерных методик является отсутствие воздействия на ключевой элемент митрального аппарата — фиброзное кольцо МК. Это может и оказать негативное влияние на процесс обратного ремоделирования ЛЖ, и ухудшить отдаленную эффективность, в частности показатель свободы от повторных вмешательств.

При хирургическом лечении МР часто выполняют аннулопластику опорным кольцом с целью восстановления нормального соотношения между площадью створок и площадью фиброзного кольца для улучшения кооптации створок. Этот прием позволяет предотвратить дальнейшую дилатацию фиброзного кольца МК и, соответственно, снизить риск рецидива МР. Хирургическая аннулопластика выполняется в качестве самостоятельного вмешательства при ФМР и дополняет пластику створок МК при ДМР [34].

С учетом сложной пространственной анатомии фиброзного кольца были разработаны различные подходы для чрескожной аннулопластики. Выделяют прямую и непрямую транскатетерную аннулопластику

Рисунок 4. Устройство для непрямо́й аннулопластики Carillon



МК. В первом случае аналог шовного опорного кольца фиксируют к фиброзному кольцу МК, а при непрямо́й аннулопластике размещают в прилежащих анатомических структурах.

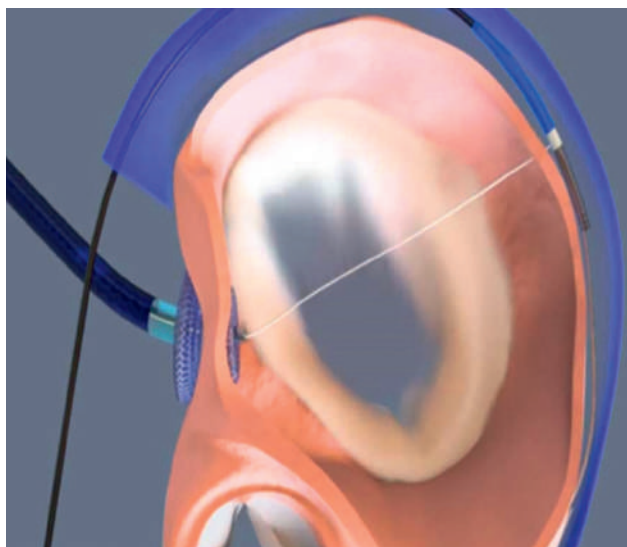
Устройства для непрямо́й аннулопластики

CARILLON MITRAL CONTOUR SYSTEM (CARDIAC DIMENSIONS, KIRKLAND, WA, USA)

Carillon представляет собой устройство для непрямо́й аннулопластики, состоит из двух нитиноловых самораскрывающихся якорей, соединенных между собой криволинейным сегментом из нитинола (рис. 4). Устройство имплантируется через яремную вену в коронарный синус, по задней поверхности фиброзного кольца МК. С 2011 года устройство доступно в Европе. В исследовании TITAN имплантация устройства у пациентов с тяжелой ФМР и систолической СН достоверно снижала площадь эффективного регургитирующего отверстия с $0,23 \pm 0,07$ см² до $0,12 \pm 0,08$ см² и объем регургитации с 34 ± 10 мл до 17 ± 12 мл [35]. В 2019 году были опубликованы результаты слепого рандомизированного исследования REDUCE FMR Trial, в котором также было продемонстрировано значительное уменьшение объема МР и конечного диастолического объема ЛЖ при выполнении непрямо́й аннулопластики устройством Carillon у симптомных пациентов с ФМР по сравнению с пациентами, получавшими только оптимальную медикаментозную терапию [36].

Основными преимуществами данного устройства являются техническая простота имплантации, отсутствие необходимости в общей анестезии, высокий профиль безопасности, что дает возможность выполнения вмешательства в учреждении без кардиохирургической поддержки. Из недостатков следует отметить тот факт, что коронарный синус и фиброзное кольцо не являются компланарными структурами и при значительном отклонении их плоскостей эффективность непрямо́й

Рисунок 5. Устройство для непрямой аннулопластики Arto



аннулопластики в отношении редукции МР значительно снижается. Также существует теоретический риск повреждения огибающей артерии в ходе имплантации, однако практически данное осложнение встречается лишь в единичных случаях.

ARTO™ SYSTEM (MVRX, INC., SAN MATEO, CA, USA)

Еще одно устройство для непрямого аннулопластики ARTO представляет собой шов, соединяющий два якорных элемента, один из которых имплантируется в межпредсердную перегородку, а другой — в коронарный синус. Регулируемое натяжение шва укорачивает переднезадний размер фиброзного кольца МК, улучшая тем самым кооптацию створок (рис. 5).

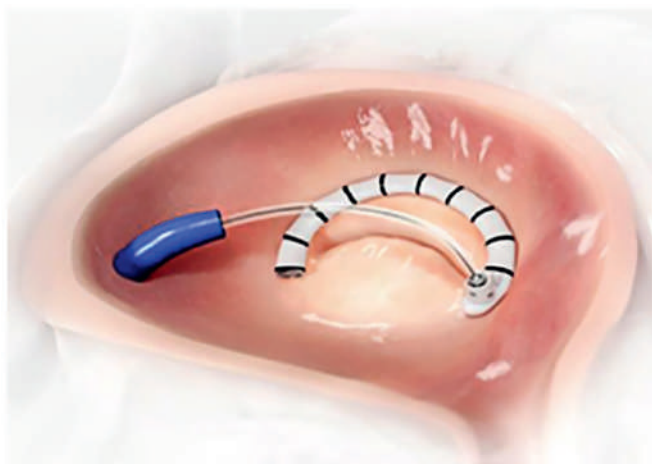
По результатам исследования MAVERIC, в которое были включены 45 пациентов с тяжелой МР, технический успех имплантации составил 100%. По данным 3-летних наблюдений, в 83% случаев МР составляла $\leq 2+$, при этом ФК СН по NYHA снизился у 71% до I/II (исходно 100% пациентов были с III/IV ФК) [37].

Устройства для прямой аннулопластики

CARDIOBAND™ (EDWARDS LIFESCIENCES)

Cardioband — это транскатетерное устройство для прямой митральной аннулопластики, наиболее отвечающее традиционному принципу хирургической пластики МК опорным кольцом. Более 500 имплантаций этого устройства выполнено у пациентов с ФМР. Имплантация выполняется через трансфеморальный/транссептальный доступ, аналогично операции эндоваскулярного клипирования створок. Необходимую длину импланта рассчитывают на основании данных дооперационной мультиспиральной компьютерной томографии, при которой оценивают размеры фиброзного кольца, выраженность кальцификации (является противопоказанием к операции), взаиморасположение кольца МК и огиба-

Рисунок 6. Устройство для прямой аннулопластики Cardioband



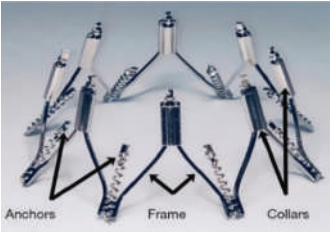

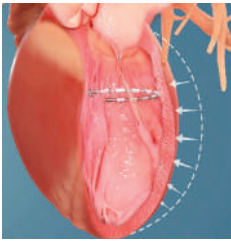

ющей коронарной артерии. Аннулопластику выполняют с предсердной стороны МК. Под ультразвуковым и рентгенологическим контролем имплант из дакрона (лавсан) фиксируют при помощи нескольких анкеров от медиального до латерального фиброзного треугольника (рис. 6). После имплантации длина и радиус кривизны полукольца могут быть уменьшены под ЭхоКГ-контролем для достижения минимальной остаточной МР.

Устройство Cardioband разрешено к использованию в Европе с 2014 года. Результаты ранних наблюдений (30 пациентов высокого хирургического риска с тяжелой ФМР) продемонстрировали 100%-ный технический успех, отсутствие периоперационной летальности. Всего в 1 случае в раннем послеоперационном периоде потребовалось хирургическое вмешательство по причине недостаточного уменьшения МР. Имплантация устройства приводила к достоверному уменьшению септолateralного размера более чем на 30% — с $3,7 \pm 0,5$ см в исходном состоянии до $2,5 \pm 0,4$ см через 1 месяц и до $2,4 \pm 0,4$ см через 6 месяцев ($p < 0,001$). Через 1 месяц после операции процент пациентов с ФМР ≥ 3 снизился с 77,4 до 10,7 и 13,6% через 6 месяцев. Процент пациентов с ФК III/IV по NYHA снизился с 95,5 до 18,2% через 6 месяцев. Дистанция ходьбы по результатам 6-минутного теста увеличилась с 250 ± 107 до 332 ± 118 м ($p < 0,002$) [38].

С 2017 года в США началось проспективное многоцентровое рандомизированное исследование ACTIVE (Annular Reduction for Transcatheter Treatment of Insufficient Mitral Valve), в котором пациенты с клинически значимой ФМР рандомизированы в соотношении 2:1, сравнение проводится между пациентами после транскатетерного лечения устройством Cardioband на оптимальной медикаментозной терапии ($n=250$) с контрольной группой пациентов, находящихся на оптимальной медикаментозной терапии ($n=125$) [39, 40].

Устройства для транскатетерной аннулопластики, находящиеся на стадии клинических испытаний, представлены в таблице 1.

Таблица 1. Разрабатываемые устройства для транскатетерной аннулопластики

Название	Доступ	Статус исследования	Изображение устройства
Iris transcatheter annuloplasty ring (Millipede medical, Santa Rosa, CA, USA)	Транссептальный	NCT02607527 Мультицентровое несравнительное исследование (n=50) Январь 2017 года — 2020 год	
Valcare Amend system (Valcare Medical, Israel)	Транссептальный, трансапикальный	NCT02602613 AMENDTM trial: Мультицентровое несравнительное исследование (n=40) Октябрь 2013 года — май 2020 года	
Accucinch GDS	Трансфеморальный ретроградный (через аортальный клапан)	NCT03183895 CorCinch-EU Study Мультицентровое несравнительное исследование (n=132) 2019–2023 годы	
Mitral loop cerclage	Трансюгулярный	NCT03453853 AFRICA Study: наблюдательное мультицентровое (n=5) 2018–2020 годы	

По аналогии с открытой хирургией транскатетерная аннулопластика может выступать как в роли самостоятельного вмешательства при ФМР, так и служить дополнением других транскатетерных и малоинвазивных вмешательств на МК, а также платформой для дальнейшей имплантации транскатетерного протеза по методу «клапан-в-кольцо» (valve-in-ring).

Предполагается, что использование комбинации разных транскатетерных методов (клипирование/неохорда + аннулопластика) позволит нивелировать недостатки и ограничения каждого из них в отдельности и таким образом увеличить воспроизводимость непосредственного результата и долгосрочную эффективность реконструкции МК [41].

Заключение

Во второй части статьи мы рассмотрим возможности транскатетерной технологии протезирования МК, в том числе методы имплантации в нативное фиброзное кольцо, в ранее установленные хирургический биопротез и опорное кольцо МК. Также будут обсуждены преимущества и недостатки обоих методов коррекции патологии МК (протезирование и пластическая реконструкция).

Авторы заявляют об отсутствии конфликта интересов.

Поступила 17.12.2019
Принята в печать 12.01.2020

ЛИТЕРАТУРА/REFERENCES

- Nkomo V.T., Gardin J.M., Skelton T.N., Gottdiener J.S., Scott C.G., Enriquez-Sarano M. Burden of valvular heart diseases: a population-based study. *Lancet*. 2006; 368: 1005–11. [https://doi.org/10.1016/S0140-6736\(06\)69208-8](https://doi.org/10.1016/S0140-6736(06)69208-8)
- Mylotte D., Piazza N. Transcatheter mitral valve implantation: a brief review. *EuroIntervention*. 2015; 11 Suppl. W: W 67–70. <https://doi.org/10.4244/EIJV11SWA19>
- Nielsen S.L. Current status of transcatheter mitral valve repair therapies – From surgical concepts towards future directions. *Scandinavian Cardiovascular Journal*. 2016; 50: 367–76. <https://doi.org/10.1080/14017431.2016.1248482>
- Castillo J.G., Anyanwu A.C., Fuster V., Adams D.H. A near 100% repair rate for mitral valve prolapse is achievable in a reference center: implications for future guidelines. *J. Thorac. Cardiovasc. Surg.* 2012; 144: 308–12. <https://doi.org/10.1016/j.jtcvs.2011.12.054>
- Detaint D., Sundt T.M., Nkomo V.T., Scott C.G., Tajik A.J., Schaff H.V., Enriquez-Sarano M. Surgical correction of mitral regurgitation in the elderly: outcomes and recent improvements. *Circulation*. 2006; 114: 265–72. <https://doi.org/10.1161/CIRCULATIONAHA.106.619239>
- AATS Ischemic Mitral Regurgitation Consensus Guidelines Writing Committee, Kron I.L., LaPar D.J., Acker M.A., Adams D.H., Ailawadi G., Bolling S.F., Hung J.W., Lim D.S., Mack M.J., O’Gara P.T., Parides M.K., Puskas J.D. 2016 update to The American Association for Thoracic Surgery (AATS) consensus guidelines: Ischemic mitral valve regurgitation. *J. Thorac. Cardiovasc. Surg.* 2017; 153: e97–114. <https://doi.org/10.1016/j.jtcvs.2016.11.068>
- Braun J., Bax J.J., Versteegh M.I., Voigt P.G., Holman E.R., Klautz R.J., Boersma E., Dion R.A. Preoperative left ventricular dimensions predict reverse remodeling following restrictive mitral annuloplasty in ischemic mitral regurgitation. *Eur. J. Cardiothorac. Surg.* 2005; 27: 847–53. <https://doi.org/10.1016/j.ejcts.2004.12.031>
- De Bonis M., Taramasso M., Grimaldi A., Maisano F., Calabrese M.C., Verzini A., Ferrara D., Alfieri O. The GeoForm annuloplasty ring for the surgical treatment of functional mitral regurgitation in advanced dilated cardiomyopathy. *Eur. J. Cardiothorac. Surg.* 2011; 40: 488–95. <https://doi.org/10.1016/j.ejcts.2010.11.048>
- Buzzatti N., De Bonis M., Denti P., Barili F., Schiavi D., Di Giannuario G., La Canna G., Alfieri O. What is a “good” result after transcatheter mitral repair? Impact of 2+ residual mitral regurgitation. *J. Thorac. Cardiovasc. Surg.* (Jan) 2016; 151: 88–96. <https://doi.org/10.1016/j.jtcvs.2015.09.099>
- Petronio A.S., Capranzano P., Barbato E., Piazza N., Baumbach A., Haude M., Windecker S. Current status of transcatheter mitral valve therapy in Europe: results from an EAPCI survey (Part II). *EuroIntervention*. 2017; 12: 1934–9. <https://doi.org/10.4244/EIJ-D-16-00678>
- Taramasso M., Pozzoli A., Basso C., Thiene G., Denti P., Kuwata S., Nietlispach F., Alfieri O., Hahn R.T., Nickenig G., Schofer J., Leon M.B., Reisman M., Maisano F. Compare and contrast tricuspid and mitral valve anatomy: interventional perspectives for transcatheter tricuspid valve therapies. *EuroIntervention*. 2018; 13: 1889–98. <https://doi.org/10.4244/EIJ-D-17-00704>
- Maisano F., Alfieri O., Banai S., Buchbinder M., Colombo A., Falk V., Feldman T., Franzen O., Herrmann H., Kar S., Kuck K.H., Lutter G., Mack M., Nickenig G., Piazza N., Reisman M., Ruiz C.E., Schofer J., Sondergaard L., Stone G.W., Taramasso M., Thomas M., Vahanian A., Webb J., Windecker S., Leon M.B. The future of transcatheter mitral valve interventions: competitive or complementary role of repair vs. replacement? *Eur. Heart J.* 2015; 36: 1651–9. <https://doi.org/10.1093/eurheartj/ehv123>
- Sorajja P., Vemulapalli S., Feldman T., Mack M., Holmes D.R. Jr, Stebbins A., Kar S., Thourani V., Ailawadi G. Outcomes with Transcatheter Mitral Valve Repair in the United States: An STS/ ACC TVT Registry Report. *J. Am. Coll. Cardiol.* 2017; 70: 2315–27. <https://doi.org/10.1016/j.jacc.2017.09.015>
- Glower D.D., Kar S., Trento A., Lim D.S., Bajwa T., Quesada R., Whitlow P.L., Rinaldi M.J., Grayburn P., Mack M.J., Mauri L., McCarthy P.M., Feldman T. Percutaneous mitral valve repair for mitral regurgitation in high-risk patients: results of the EVEREST II study. *J. Am. Coll. Cardiol.* 2014; 64: 172–81. <https://doi.org/10.1016/j.jacc.2013.12.062>
- Maisano F., Franzen O., Baldus S., Schafer U., Hausleiter J., Butter C., Ussia G.P., Sievert H., Richardt G., Widder J.D., Moccetti T., Schillinger W. Percutaneous mitral valve interventions in the real world: early and 1-year results from the ACCESS-EU, a prospective, multicenter, nonrandomized post-approval study of the MitraClip therapy in Europe. *J. Am. Coll. Cardiol.* 2013; 62: 1052–61. <https://doi.org/10.1016/j.jacc.2013.02.094>
- Kalbacher D., Schäfer U., von Bardeleben R.S., Zuern C.S., Bekereldjian R., Ouarrak T., Sievert H., Nickenig G., Boekstegers P., Senges J., Schillinger W., Lubos E. Impact of tricuspid valve regurgitation in surgical high-risk patients undergoing MitraClip implantation: results from the TRAMI registry. *EuroIntervention*. 2017; 12: e1809–16. <https://doi.org/10.4244/EIJ-D-16-00850>
- Puls M., Lubos E., von Bardeleben R.S., Ouarrak T., Butter C., Zuern C.S., Bekereldjian R., Sievert H., Nickenig G., Eggebrecht H., Senges J., Schillinger W. One-year outcomes and predictors of mortality after MitraClip therapy in contemporary clinical practice: results from the German transcatheter mitral valve interventions registry. *Eur. Heart J.* 2016; 37: 703–12. <https://doi.org/10.1093/eurheartj/ehv627>
- Feldman T., Kar S., Elmehrik S., Smart S.C., Trento A., Siegel R.J., Apruzzese P., Fail P., Rinaldi M.J., Smalling R.W., Hermiller J.B., Heimansohn D., Gray W.A., Grayburn P.A., Mack M.J., Lim D.S., Ailawadi G., Herrmann H.C., Acker M.A., Silvestry F.E., Foster E., Wang A., Glower D.D., Mauri L. EVEREST II Investigators. Randomized Comparison of Percutaneous Repair and Surgery for Mitral Regurgitation: 5-Year Results of EVEREST II. *J. Am. Coll. Cardiol.* 2015; 66: 2844–54. <https://doi.org/10.1016/j.jacc.2015.10.018>
- Obadia J.F., Messika-Zeitoun D., Leurent G., Iung B., Bonnet G., Piriou N., Lefevre T., Piot C., Rouleau F., Carrie D., Nejari M., Ohlmann P., Leclercq F., Saint Etienne C., Teiger E., Leroux L., Karam N., Michel N., Gilard M., Donal E., Trochu J.N., Cormier B., Armoiry X., Boutitie F., Maucort-Boulch D., Barnel C., Samson G., Guerin P., Vahanian A., Mewton N. MITRA-FR Investigators. Percutaneous Repair or Medical Treatment for Secondary Mitral Regurgitation. *N. Engl. J. Med.* 2018; 379: 2297–2306. <https://doi.org/10.1056/NEJMoa1805374>
- Stone G.W., Lindenfeld J., Abraham W.T., Kar S., Lim D.S., Mishell J.M., Whisenant B., Grayburn P.A., Rinaldi M., Kapadia S.R., Rajagopal V., Sarembock I.J., Brieke A., Marx S.O., Cohen D.J., Weissman N.J., Mack M.J.; COAPT Investigators. Transcatheter Mitral-Valve Repair in Patients with Heart Failure. *N. Engl. J. Med.* 2018; 379: 2307–231. <https://doi.org/10.1161/CIRCULATIONAHA.118.038207>
- Tigges E., Blankenberg S., von Bardeleben R.S., Zurn C., Bekereldjian R., Ouarrak T., Sievert H., Nickenig G., Boekstegers P., Senges J., Schillinger W., Lubos E. Implication of pulmonary hypertension in patients undergoing MitraClip therapy: results from the German transcatheter mitral valve interventions (TRAMI) registry. *Eur. J. Heart Fail.* 2018; 20: 585–94. <https://doi.org/10.1002/ejhf.864>
- Geis N.A., Puls M., Lubos E., Zuern C.S., Franke J., Schueler R., von Bardeleben R.S., Boekstegers P., Ouarrak T., Zahn R., Ince H., Senges J., Katus H.A., Bekereldjian R. Safety and efficacy of MitraClip™ therapy in patients with severely impaired left ventricular ejection fraction: results from the German transcatheter mitral valve interventions (TRAMI) registry. *Eur. J. Heart Fail.* 2018; 20: 598–608. <https://doi.org/10.1002/ejhf.910>
- Lim D.S., Kar S., Spargias K., Kipperman R.M., O’Neill W.W., Ng M.K.C., Fam N.P., Walters D.L., Webb J.G., Smith R.L., Rinaldi M.J., Latib A., Cohen G.N., Schfer U., Marcoff L., Vandrangi P., Verta P., Feldman T.E. Transcatheter valve repair for patients with mitral regurgitation: 30-day results of the CLASP study. *JACC Cardiovasc. Interv.* 2019; 12 (14): 1369–78. <https://doi.org/10.1016/j.jcin.2019.04.034>
- Saibal Kar, Martin Ng, Scott Lim, et al. TCT-91 1-Year Outcomes From the Multicenter, Prospective Study With the Novel PASCAL Transcatheter Valve Repair System for Patients With Mitral Regurgitation in the CLASP Study. *Journal of the American College of Cardiology*, Volume 74, Issue 13, Supplement, 1 October 2019, Page b91. <https://doi.org/10.1016/j.jacc.2019.08.133>
- Baumgartner H., Falk V., Bax J.J., De Bonis M., Hamm C., Holm P.J., Iung B., Lancellotti P., Lansac E., Rodriguez Munoz D., Rosenhek R., Sjogren J., Tornos Mas P., Vahanian A., Walther T., Wendler O., Windecker S., Zamorano J.L.; ESC Scientific Document Group. 2017 ESC/EACTS Guidelines for the management of valvular heart disease. *Eur. Heart J.* 2017; 38: 2739–91. <https://doi.org/10.1093/eurheartj/ehx391>
- Nishimura R.A., Otto C.M., Bonow R.O., Carabello B.A., Erwin J.P. 3rd, Fleisher L.A., Jneid H., Mack M.J., McLeod C.J., O’Gara P.T., Rigolin V.H., Sundt T.M. 3rd, Thompson A. 2017 AHA/ACC Focused Update of the 2014 AHA/ACC Guideline for the Management of Patients With Valvular Heart Disease: A Report of the American College

- of Cardiology/American Heart Association Task Force on Clinical Practice Guidelines. *J. Am. Coll. Cardiol.* 2017; 70: 252–89. <https://doi.org/10.1161/CIR.0000000000000503>
27. Seeburger J., Rinaldi M., Nielsen S.L., Salizzoni S., Lange R., Schoenburg M., Alfieri O., Borger M.A., Mohr F.W., Aidielis A. Off-pump transapical implantation of artificial neo-chordae to correct mitral regurgitation: the TACT Trial (Transapical Artificial Chordae Tendinae) proof of concept. *J. Am. Coll. Cardiol.* 2014; 63: 914–9. doi: 10.1016/j.jacc.2013.07.090 <https://doi.org/10.1016/j.jacc.2013.07.090>
 28. Colli A., Manzan E., Aidielis A., Rucinskas K., Bizzotto E., Besola L., Pradegan N., Pittarello D., Janusauskas V., Zakarkaite D., Drasutiene A., Lipnevicius A., Danner B.C., Sievert H., Vaskelyte L., Schnelle N., Salizzoni S., Marro M., Rinaldi M., Kurnicka K., Wrobel K., Ceffarelli M., Savini C., Pacini D., Gerosa G. An early European experience with transapical off-pump mitral valve repair with NeoChord implantation. *Eur. J. Cardiothorac. Surg.* 2018; 54: 460. <https://doi.org/10.1093/ejcts/ezy064>
 29. Colli A., Zucchetta F., Torregrossa G., Manzan E., Bizzotto E., Besola L., Bellu R., Sarais C., Pittarello D., Gerosa G. Transapical off-pump mitral valve repair with NeoChord Implantation (TOP-MINI): step-by-step guide. *Ann. Cardiothorac. Surg.* 2015 May; 4 (3): 295–7. <https://doi.org/10.3978/j.issn.2225-319X.2015.05.01>
 30. Colli A., Adams D., Fiocco A., Pradegan N., Longinotti L., Nadali M., Pandis D., Gerosa G. Transapical NeoChord mitral valve repair. *Ann. Cardiothorac. Surg.* 2018; 7: 812. <https://doi.org/10.21037/acs.2018.11.04>
 31. Gammie J.S., Bartus K., Gackowski A., D'Ambra M.N., Szymanski P., Bilewska A., Kusmierczyk M., Kapelak B., Rzcudlo-Resil J., Moat N., Duncan A., Yadev R., Livesey S., Diprose P., Gerosa G., D'Onofrio A., Pitterello D., Denti P., La Canna G., De Bonis M., Alfieri O., Hung J., Kolsut P. Beating-Heart Mitral Valve Repair Using a Novel ePTFE Cordal Implantation Device: A Prospective Trial. *J. Am. Coll. Cardiol.* 2018; 71: 25–36. <https://doi.org/10.1016/j.jacc.2017.10.062>
 32. Weber A., Rucinskas K., Janusauskas V., Zakarkaite D., Zuber M., Vogel R., Carrel T. *Automated Implantation of Artificial Mitral Chords: Preliminary Results from the Feasibility Trial Ann Thorac Surg.* 2019 Sep 26. pii: S0003-4975(19)31425-0. <https://doi.org/10.1016/j.athoracsur.2019.08.037>
 33. Badhwar V., Bolling S.F. Mitral valve surgery in the patient with left ventricular dysfunction. *Semin. Thorac. Cardiovasc. Surg.* 2002; 14: 133–6. <https://doi.org/10.1053/stcs.2002.32314>
 34. Siminiak T., Wu J.C., Haude M., Hoppe U.C., Sadowski J., Lipiecki J., Fajadet J., Shah A.M., Feldman T., Kaye D.M., Goldberg S.L., Levy W.C., Solomon S.D., Reuter D.G. Treatment of functional mitral regurgitation by percutaneous annuloplasty: results of the TITAN Trial. *Eur. J. Heart. Fail.* 2012; 14: 931–8. <https://doi.org/10.1093/eurjhf/hfs076>
 35. Witte K.K., Lipiecki J., Siminiak T., Meredith I.T., Malkin C.J., Goldberg S.L., Stark M.A., von Bardeleben R.S., Cremer P.C., Jaber W.A., Celermajer D.S., Kaye D.M., Sievert H. A Randomized Sham-Controlled Study of Percutaneous Mitral Annuloplasty in Functional Mitral Regurgitation: The REDUCE FMR Trial. *J. Am. Coll. Cardiol. HF.* <https://doi.org/10.1016/j.jchf.2019.06.011>
 36. Erglis A. Three-year final outcomes of the phase 1 MAVERIC trial using the ARTO system for the treatment of functional mitral regurgitation. Paris, France: *EuroPCR*, 2017. <https://doi.org/10.4244/EIJV11SWA12>
 37. Nickenig G., Hammerstingl C., Schueler R., Topilsky Y., Grayburn P.A., Vahanian A., Messika-Zeitoun D., Urena Alcazar M., Baldus S., Volker R., Huntgeburth M., Alfieri O., Latib A., La Canna G., Agricola E., Colombo A., Kuck K.H., Kreidel F., Frerker C., Tanner F.C., Ben-Yehuda O., Maisano F. Transcatheter Mitral Annuloplasty in Chronic Functional Mitral Regurgitation: 6-Month Results with the Cardioband Percutaneous Mitral Repair System. *JACC Cardiovasc. Interv.* 2016; 9: 2039–47. <https://doi.org/10.1016/j.jcin.2016.07.005>
 38. Maisano F., Taramasso M., Nickenig G., Hammerstingl C., Vahanian A., Messika-Zeitoun D., Baldus S., Huntgeburth M., Alfieri O., Colombo A., La Canna G., Agricola E., Zuber M., Tanner F.C., Topilsky Y., Kreidel F., Kuck K.H. Cardioband, a transcatheter surgical-like direct mitral valve annuloplasty system: early results of the feasibility trial. *Eur. Heart. J.* 2016; 37: 817–25. <https://doi.org/10.1093/eurheartj/ehv603>
 39. Edwards Cardioband System ACTIVE Pivotal Clinical Trial (ACTIVE). Available online: <https://clinicaltrials.gov/ct2/show/NCT03016975?id=NCT03016975+OR+NCT02981953&rank=1&load=cart>, 2018.
 40. von Bardeleben R.S., Colli A., Schulz E., Ruf T., Wrobel K., Vahl C.F., Gerosa G., Werner C., Münzel T., Beiras-Fernandez A. First in human transcatheter COMBO mitral valve repair with direct ring annuloplasty and neo-chord leaflet implantation to treat degenerative mitral regurgitation: feasibility of the simultaneous toolbox concept guided by 3D echo and computed tomography fusion imaging. *Eur. Heart. J.* 2018; 39: 1314–5. <https://doi.org/10.1093/eurheartj/ehx595>

<https://10.36396/MS.2020.16.1.002>

Особенности Т-клеточного ответа при атеросклерозе. Возможности в диагностике и лечении

А.М. ШИНОВА, А.В. ПОТЕХИНА, А.Ю. ФИЛАТОВА, Е.А. НОЕВА, А.К. ОСОКИНА, А.Д. ГВОЗДЕВА,
С.И. ПРОВАТОРОВ, А.Г. ОВЧИННИКОВ, Т.И. АРЕФЬЕВА.

ФГБУ «Научный медицинский исследовательский центр кардиологии» Министерства здравоохранения Российской Федерации, Москва, Россия

Резюме

Атеросклероз — хроническое воспалительное заболевание крупных артерий, в инициации и прогрессии которого активное участие принимают различные субпопуляции Т-лимфоцитов. Т-хелперы 1, 17, 9, 22, CD8+ Т-лимфоциты обладают проатерогенными свойствами, поддерживая воспалительную реакцию в стенке сосуда. Регуляторные Т-лимфоциты подавляют эффекторную активность вышеупомянутых клеток. Экспериментальные иммунотерапевтические подходы, в результате которых модулировались количество и/или функциональная активность ряда клеток иммунной системы, продемонстрировали антиатерогенный потенциал. В настоящее время активно разрабатываются методики таргетного воздействия на хронический воспалительный процесс в стенке сосуда, и дальнейшее преобразование результатов экспериментальных моделей в эффективные и безопасные методы лечения является высокоперспективной задачей.

Ключевые слова: атеросклероз, ишемическая болезнь сердца, воспаление, клеточный иммунитет, Т-лимфоциты, иммунотерапия атеросклероза.

Peculiarities of the T-cell response in atherosclerosis. Opportunities in diagnostics and treatment

A.M. SHCHINOVA, A.V. POTEKHINA, A.YU. FILATOVA, E.A. NOEVA, A.K. OSOKINA, A.D. GVOZDEVA,
S.I. PROVATOROV, A.G. OVCHINNIKOV, T.I. AREFIEVA

Federal State budget organization National medical research center of cardiology of the Ministry of healthcare of the Russian Federation.
15a, 3d Cherepkovskaya St., 121552, Moscow, Russian Federation.

Summary

Atherosclerosis is a chronic inflammatory disease of large arteries, the initiation and progression of which is actively involved in various subpopulations of T-lymphocytes. T-helpers 1, 17, 9, 22, CD8+ T-lymphocytes have proatherogenic properties, supporting an inflammatory reaction in the vessel wall. Regulatory T-lymphocytes inhibit the effector activity of the above cells. Experimental immunotherapeutic approaches, which modulated the number and/or functional activity of a number of immune system cells, demonstrated antiatherogenic potential. At present, methods of targeting the chronic inflammatory process in the vessel wall are being actively developed, and further transformation of the results of experimental models into effective and safe methods of treatment is a highly promising task.

Key words: atherosclerosis, coronary heart disease, inflammation, cell immunity, T-lymphocytes, atherosclerosis immunotherapy.

Сведения об авторах:

Шинова Александра Михайловна — лаборант-исследователь лаборатории клеточной иммунологии.

Потехина Александра Викторовна — к. м. н., н. с. отдела легочной гипертензии и заболеваний сердца.

Филатова Анастасия Юрьевна — м. н. с. лаборатории клеточной иммунологии.

Ноева Елена Александровна — к. м. н., с. н. с. отдела легочной гипертензии и заболеваний сердца.

Осокина Анна Константиновна — аспирант отдела легочной гипертензии и заболеваний сердца.

Гвоздева Анна Дмитриевна — ординатор отдела легочной гипертензии и заболеваний сердца.

Проваторов Сергей Ильич — д. м. н., вед. н. с. отдела легочной гипертензии и заболеваний сердца.

Овчинников Артем Германович — д. м. н., вед. н. с. отдела амбулаторных лечебно-диагностических технологий.

Арефьева Татьяна Игоревна — д. б. н., руководитель лаборатории клеточной иммунологии.

Особенности Т-клеточного иммунитета при атеросклерозе

В формировании атеросклеротических поражений артерий участвует множество типов иммунных клеток, которые продуцируют спектр цитокинов и других биологически активных молекул. Пусковым механизмом любого иммунного процесса является антиген-специфическое межклеточное взаимодействие. В случае атеросклероза (АС) в качестве антигена (аутоантигена) выступают липопротеиды низкой плотности (ЛНП) и их производные, белки теплового шока, конечные продукты гликирования белков, свободный гемоглобин и другие. Антиген-специфические взаимодействия, по-видимому, доминируют на этапе инициации атерогенеза. В дальнейшем течении АС на лидирующие позиции выходят антиген-неспецифические события, зависящие от общего количества клеток-участников, их состава и функциональной способности, продуцируемых цитокинов, активности гуморального иммунитета и других. Это предположение косвенно подтверждается отсутствием на настоящий момент в клинической практике препаратов, подавляющих атерогенные антиген-специфические реакции, несмотря на колоссальный пул исследований, посвященных разработке такого рода лечения. При этом препараты, активно подавляющие воспаление за счет антицитокинового воздействия, доказали свою эффективность в клинических исследованиях. Около десяти лет назад появились и стали накапливаться клинические данные о дисбалансе регуляторных и эффекторных субпопуляций Т-лимфоцитов у больных ишемической болезнью сердца (ИБС). Т-клеточные компоненты, составляющие атеросклеротическую бляшку (АСБ), гетерогенны по составу и функциям. Так, Т-хелперы (Тх) 1 и Тх17 осуществляют проатерогенное действие за счет синтеза провоспалительных цитокинов и межклеточных взаимодействий. Различные субпопуляции регуляторных Т-лимфоцитов оказывают антиатерогенный эффект, реализованный посредством продукции противовоспалительных цитокинов и контактного подавления функциональной активности Тх и антигенпрезентирующих клеток (АПК). В дальнейшем течении атерогенеза анти- и проатерогенные Т-клетки оказывают противоположное действие на экспрессию молекул адгезии и костимуляторных молекул, синтез цитокинов, хемокинов и матриксных металлопротеиназ (ММП), а также на молекулярные и клеточные компоненты стабильности АСБ.

1. Тх1

Тх1 являются самой многочисленной субпопуляцией CD4⁺-клеток, выявляемых в АСБ, и обладают наиболее выраженными атерогенными свойствами. Тх1 характеризуются экспрессией фактора транскрипции Т-bet и продуцируют широкий спектр провоспалительных цитокинов, в том числе интерлейкины (ИЛ-2, ИЛ-12, ИЛ-18), ингибин- α , но прежде всего интерферон (ИФН- γ) и фактор некроза опухоли (ФНО), демонстрирующих наибольший проатерогенный потенциал [1]. ИФН- γ способствует дестабилизации АСБ посредством ингибирования пролиферации гладкомышечных клеток (ГМК), снижения содержания коллагена, а также усиления экспрессии ММП макрофагами, что приводит к деградации внеклеточного матрикса и истончению фиброзной покрышки АСБ [2]. Уровень ИЛ-18 в крови, продуцируемого в основном

Тх1, продемонстрировал взаимосвязь с сердечно-сосудистой смертностью у пациентов со стабильной и нестабильной стенокардией (НС) [3]. ФНО, продуцируемый в АСБ Тх1, макрофагами, эндотелиоцитами и ГМК, индуцирует выработку клетками цитокинов и хемокинов, усиливает экспрессию молекул адгезии эндотелиальными клетками, что ведет к усилению миграции моноцитов/макрофагов и лимфоцитов в сосудистую стенку и инфильтрации ими субэндотелиального пространства артерий [4].

2. Тх2

Тх2 характеризуются экспрессией факторов транскрипции GATA3, DEC2, MAF, рецепторов цитокинов ИЛ-4, ИЛ-33 и хемокиновых рецепторов CCR4. До сих пор не существует общепринятой концепции относительно роли Тх2 в атерогенезе. Дефицит ИЛ-5 препятствует образованию антител класса IgM против модифицированных ЛНП и ухудшает течение АС у апоЕ-дефицитных мышей, иммунизированных МДА-ЛНП [5]. Введение апоЕ(-/-) мышам антиатерогенного ИЛ-33 приводило к увеличению продукции IgM, что в результате замедляло прогрессирование АС [6]. В некоторых исследованиях в моделях на животных продемонстрирована проатерогенная роль Тх2. Показано, что дефицит ИЛ-4, наиболее типичного для Тх2 цитокина, приводит к уменьшению тяжести заболевания у апоЕ-дефицитных мышей, что было особенно выражено на поздних стадиях АС [7]. Однако существуют экспериментальные данные, согласно которым ИЛ-4 не оказывает влияния на прогрессирование атеросклеротического поражения сосудов у животных [8].

3. Тх17

Тх17 характеризуются экспрессией фактора транскрипции ROR γ t, ROR γ , рецепторов хемокинов CCR4, CCR6 и синтезом цитокинов ИЛ-17А, ИЛ-17Е, ИЛ-21, ИЛ-22, а также хемокина CCL20 [9]. Классически принято считать Тх17 проатерогенными за счет секреции ими ИЛ-17, обладающего провоспалительными свойствами. Показано, что ИЛ-17 стимулирует продукцию хемокинов CXCL1, CXCL2, CXCL8 и CXCL10 эндотелиоцитами, что способствует хемотаксису моноцитов к месту атеросклеротического поражения сосуда. Кроме того, в клеточных культурах было показано, что ИЛ-17 стимулирует продукцию ММП моноцитами/макрофагами и фибробластами, способствуя дестабилизации АСБ [9]. В то же время существуют данные, что ИЛ-17 способен поддерживать стабильность АСБ путем усиления пролиферации ГМК и продукции коллагеновых волокон фибробластами в ее фиброзной покрышке [10]. Кроме того, ИЛ-17 уменьшает экспрессию молекул адгезии VCAM-1 на поверхности эндотелиальных клеток, что может привести к ингибированию инфильтрации АСБ воспалительными клетками [11]. Известно, что Тх17 способны продуцировать противовоспалительный ИЛ-10 при дифференцировке в присутствии TRF- β и ИЛ-6 [12]. Таким образом, роль Тх17 в атерогенезе является неоднозначной и зависит от микроокружения.

4. Регуляторные Т-лимфоциты

Регуляторные Т-лимфоциты (Трег) являются минорной субпопуляцией CD4⁺ Т-клеток, основной функцией которой

является регуляция эффекторного звена иммунитета. Существует несколько разновидностей T-лимфоцитов, обладающих регуляторными свойствами: регуляторные T-клетки 1-го типа (T_H1), продуцирующие ИЛ-10; 3-го типа (T_H3), продуцирующие ТРФ-β; CD8+CD28+ T_{reg}; CD4+LAP+ (latency-associated peptide) T_{reg} и T-лимфоциты с γδT-клеточным рецептором. Наиболее выраженными супрессорными свойствами обладают T_{reg} с фенотипом CD4+CD25+Foxp3+. Экспрессия фактора транскрипции Foxp3 определяет свойства T_{reg}. Дополнительным фенотипическим маркером T_{reg} является низкая экспрессия поверхностного маркера CD127 (α-цепи рецептора ИЛ-7). T_{reg} подавляют активность эффекторных T-лимфоцитов, В-клеток, NK-клеток, моноцитов и дендритных клеток (ДК) за счет продукции противовоспалительных цитокинов ИЛ-10, ТРФ-β, ИЛ-35, а также посредством индукции цитолиза и метаболических нарушений в клетках-мишенях, контактного воздействия, депривации ИЛ-2 [13]. Антиатерогенная роль T_{reg} доказана в ряде экспериментальных работ. Удаление Foxp3+T_{reg} у мышей, дефицитных по рецептору ЛНП (ЛНП-R(-/-)), стимулирует развитие АС и повышает уровни атерогенных липопротеидов в плазме крови [14]. Интраназальная иммунизация окисленными ЛНП (окЛНП) апоЕ(-/-) мышей ассоциируется с увеличением содержания CD4+LAP+ T_{reg} и CD4+CD25+Foxp3+ T_{reg} в селезенке и периферических лимфоузлах и продуцируемого ими цитокина ТРФ-β в селезенке и, напротив, со снижением количества эффекторных T_H1, T_H2 и T_H17 в селезенке и лимфоузлах. Повышение уровней антиатерогенных T_{reg} в селезенке мышей приводит к уменьшению выраженности АС аорты, по данным гистологического исследования [15].

5. Другие T-клеточные субпопуляции

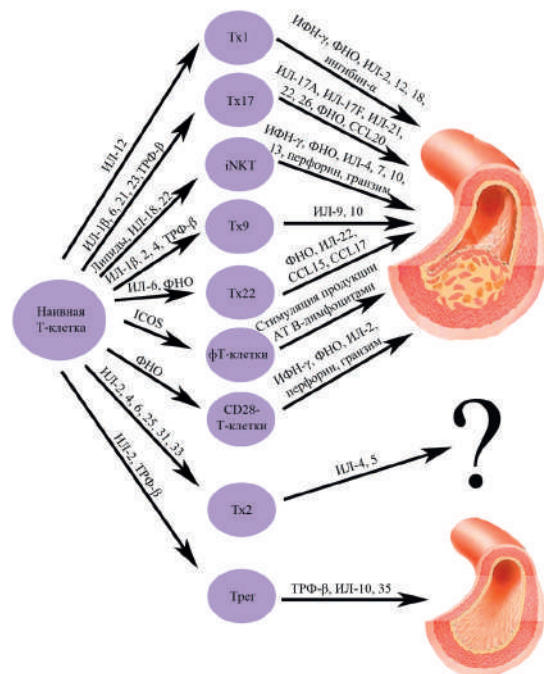
Одной из субпопуляций T-лимфоцитов, обладающих проатерогенными свойствами, являются CD8+ цитотоксические T-лимфоциты. Они способствуют дестабилизации АСБ за счет перфорин- и гранзим В-опосредованного апоптоза ГМК, эндотелиоцитов и макрофагов, что ведет к увеличению некротического ядра АСБ [16]. В атерогенезе участвуют также T_H9, продуцирующие ИЛ-9 и ИЛ-10. ИЛ-9 стимулирует пролиферацию активированных T-клеток, в связи с чем играет предположительно проатерогенную роль [17]. Возможный вклад в атерогенез вносят индуцибельные NKT (iNKT)-клетки, продуцирующие провоспалительные цитокины (ИФН-γ, ФНО, ИЛ-4, ИЛ-7) [18]. Другой минорной субпопуляцией являются CD4+CD28- T-клетки. CD28 является костимулирующей молекулой, обеспечивающей взаимодействие между АПК и T-лимфоцитами. Данный подтип T-клеток считается провоспалительным за счет продукции ИФН-γ и ФНО и способности лизировать клетки посредством синтеза гранзима В и перфорина [19]. Показано, что их содержание в периферической крови увеличено у лиц с острым коронарным синдромом (ОКС) в сравнении с лицами со стабильной стенокардией [20]. Описан также вклад в атерогенез субпопуляции клеток T_H22, секретирующих провоспалительный ИЛ-22. С помощью иммуногистохимического анализа образцов АСБ сонных артерий показано, что содержание ИЛ-22 значительно выше у лиц с симптомными поражениями в сравнении с пациентами с асимптомным течением атеросклеротического процесса [21]. Стоит

упоминать также фолликулярные T-клетки (фТ-клетки), локализующиеся в В-зонах лимфатических узлов и экспрессирующие хемокиновые рецепторы CCR5, CCR7 и CD45RO. Так, фТ-клетки экспрессируют костимулирующие молекулы OX-40, необходимые для активации В-клеток, продуцирующих ЛНП-специфические антитела. Показано, что у ЛНП-R(-/-) мышей нейтрализация OX-40 при помощи специфических антител приводит к T_H2-опосредованному снижению содержания сывороточных атерогенных анти-окЛНП IgG1 и, напротив, к повышению содержания антиатерогенных анти-окЛНП IgM посредством ингибирования продукции ИЛ-4 [22].

Показатели T-клеточного иммунитета при коронарном АС

Результаты ряда экспериментальных и клинических исследований свидетельствуют о тесной связи дисбаланса клеток с про- и противовоспалительными функциями с прогрессией атеросклеротических изменений и сердечно-сосудистыми событиями, связанными с АС. В экспериментальных моделях у апоЕ-дефицитных мышей в сравнении с мышами дикого типа наблюдали более высокое содержание продуцируемых T_H17 цитокинов (ИЛ-17, ИЛ-6) в периферической крови, а также более высокий уровень экспрессии мРНК фактора транскрипции RORγt в селезенке. Напротив, содержание CD4+CD25+ T_{reg}, продуцируемого ими ТРФ-β в периферической крови, и экспрессия мРНК- фактора транскрипции Foxp3 в селезенке были существенно ниже у мышей с АС. Любопытно, что концентрация ИЛ-17 и ИЛ-6 достигала максимума в возрасте 8–16 недель с последующим постепенным снижением, что может свидетельствовать об участии T_H17 в атерогенезе на его ранних стадиях [23]. У мышей с экспериментально воспроизведенным АС (с фенотипом Apo B (tm25gy) LDLr (tm1Her)

Рисунок 1. Вклад различных T-клеточных субпопуляций в патофизиологию АС



отмечена положительная корреляционная связь площади атеросклеротических поражений аорты, по данным гистологического исследования, с содержанием Tх17 и, напротив, отрицательная — с содержанием Трег в селезенке [24]. Блокирование ИЛ-17 при помощи ИЛ-17-специфичных антител у крыс приводило к снижению уровней ИЛ-17, общего холестерина и триглицеридов, а также к увеличению содержания противовоспалительного ТРФ-β в периферической крови, что позволило предположить эффективность ИЛ-17-нейтрализующей стратегии в борьбе с АС [25].

В последние годы активно исследуется значение баланса клеток с про- и антиатерогенными свойствами в течении ИБС. У пациентов с многососудистым поражением коронарных артерий содержание в крови CD4+CD25^{high}CD127^{low} и CD4+FoxP3⁺ Трег значимо ниже и, напротив, содержание Tх17 выше в сравнении с пациентами с интактными коронарными артериями. Соотношение Tх17/Трег выше у пациентов с многососудистым поражением и быстро прогрессирующим коронарным АС, а также у пациентов с инфарктом миокарда (ИМ) в анамнезе в сравнении с лицами без гемодинамически значимого поражения коронарных артерий [26].

В основе атеротромботических осложнений АС лежит дестабилизация АСБ. Одним из возможных механизмов деструкции фиброзной капсулы АСБ является обострение воспаления. Многочисленные данные подтверждают, что проявления воспалительной реакции при дестабилизации АСБ можно наблюдать и в периферической крови. Одним из первых исследований, продемонстрировавших значимость иммунологического дисбаланса в прогрессировании АС и инициации атеротромботических осложнений, является исследование Х.Сенга и соавт. (2008). У пациентов с ОКС уровень Tх17 и продуцируемых ими цитокинов (ИЛ-17, ИЛ-6 и ИЛ-23) в периферической крови и фактора транскрипции RORγt в мононуклеарных клетках периферической крови (МКПК) были значимо выше, а содержание Трег, ассоциированных с ними цитокинов (ИЛ-10, ТРФ-β) и фактора транскрипции Foxp3 ниже в сравнении с пациентами со стабильными формами ИБС. Результаты исследования позволили выдвинуть гипотезу, что функциональный дисбаланс между Tх17 и Трег играет определенную роль в дестабилизации АСБ [27]. Впоследствии снижение содержания Трег в периферической крови пациентов с ОКС в сравнении со здоровыми добровольцами и лицами со стабильными формами ИБС было подтверждено в ряде других исследований. Наряду с повышением уровней Tх17 и изменением соотношения Tх17/Трег вклад в дестабилизацию АСБ вносит повышение уровня Tх22, секретирующих проатерогенный ИЛ-22. У пациентов с НС и острым ИМ в сравнении с пациентами со стабильной стенокардией снижено количество в крови супрессивных Tх3, секретирующих противовоспалительный ТРФ-β и подавляющих эффекторную активность Tх1 и Tх2 [28].

Существуют данные о том, что иммунологический дисбаланс у пациентов с ОКС возникает в результате действия атерогенных окЛНП. У пациентов с острым ИМ и НС содержание Tх17, ассоциированного с ними ИЛ-17 в периферической крови и экспрессия мРНК RORγt в культуре МКПК выше, а содержание Трег, ИЛ-10 и экспрессия Foxp3, соответственно, ниже по сравнению с пациентами со стабильной стенокар-

дией. При этом концентрация окЛНП в крови положительно коррелировала с уровнем Tх17 и отрицательно — с уровнем Трег [29]. С другой стороны, имеется гипотеза, что снижение уровня циркулирующих Трег у пациентов с дестабилизацией АС связано с их усиленной элиминацией. Так, показано, что у пациентов с ИМ и НС индуцируется апоптоз CD4+CD25+ Трег, но не Tх17, посредством активации Fas/Fas-лиганд (FasL) сигнального каскада. Уровень апоптотических Трег, выделенных из периферической крови и окрашенных аннексином V, положительно коррелировал с содержанием sFasL в периферической крови. Культивирование мононуклеарных клеток с антителами к sFasL приводило к уменьшению содержания апоптотических Трег.

Содержание циркулирующих Трег, а также отношение Трег/Tх17 снижено у пациентов с ОКС в сравнении с лицами со стабильной стенокардией и интактными коронарными артериями. Уровень Tх17 положительно коррелирует с содержанием в крови окЛНП, С-реактивного белка, измеренного высокочувствительным методом (вЧСРБ), липопротеида (а) (Лп(а)). Согласно данным ROC-анализа, отношение Трег/Tх17 обладало наивысшими чувствительностью и специфичностью в сравнении с другими маркерами, что может предполагать использование этого иммунологического индекса в качестве прогностического маркера развития ОКС [30].

Перспективы иммунотерапии атеросклероза

Учитывая многочисленные данные о вкладе клеточного иммунитета в патогенез АС, представляется актуальным разработка методов воздействия на баланс между клетками (или цитокинами) с про- и антиатерогенной активностью с целью лечения АС. В условиях эксперимента успешно апробированы так называемые вакцины от АС. Для этого проводили иммунизацию животных при помощи нативных или окисленных ЛНП, белков теплового шока, в частности HSP60, компонента клеточных мембран β2-гликопротеина 1, апобелка апоВ100, входящего в состав атерогенных ЛНП. Подкожное, интраназальное или пероральное введение вышеупомянутых антигенов вызывало индукцию толерогенных ДК с последующим увеличением количества циркулирующих антиген-специфичных Трег [31]. Однако за исключением некоторых обнадеживающих данных о применении подобного рода терапии у больных с тяжелым АС сонных артерий и наличием противопоказаний к оперативному лечению на настоящий момент «вакцины» не нашли применения в клинической практике. Однозначного объяснения этому факту в литературе не представлено, однако можно предположить определенные трудности в организации клинических исследований, так как категорией больных, у которой потенциально можно добиться положительного отсроченного эффекта «вакцинации», являются больные с ранними стадиями АС, при которых антиген-специфические взаимодействия играют существенную роль. Кроме того, доминантного антигена, индуцирующего иммунный ответ при АС, по-видимому, не существует, в связи с чем индукция универсальных антиген-специфических ДК и Трег не представляется возможной.

Одним из подходов к поликлональной экспансии Трег *in vivo* является введение иммунного комплекса ИЛ-2/моноклональные антитела к ИЛ-2. У ЛНП-R(-/-) мышей вве-

ление ИЛ-2/анти-ИЛ-2 вызывает увеличение содержания ИЛ-10-продуцирующих Трег в периферической крови и лимфоидных органах и уменьшение размеров атеросклеротического поражения корня аорты, по данным гистологического исследования. Механизм реализации подобного действия не установлен, однако предполагается, что введение комплекса ИЛ-2/анти-ИЛ-2 индуцирует не только пролиферацию CD4+CD25+Foxp3+Трег, но и конверсию CD4+CD25-Foxp3-клеток в Трег во вторичных лимфоидных органах [32].

Одной из возможных стратегий клеточной терапии АС является адаптивный перенос Трег. Идея метода заключается в заборе периферической крови у донора, выделении из нее CD4+Foxp3+ Т-клеток с последующим их *ex vivo* культивированием в присутствии ряда факторов, обеспечивающих их пролиферацию и возвращением их тому же донору [33]. В большинстве исследований такого рода использовались аутологичные Трег. Тем не менее на текущий момент недостаточно данных о том, как долго длится супрессивная функция адаптивно перенесенных Трег. Для адаптивного переноса разработаны следующие стратегии: перенос поликлональных Трег, антиген-специфических Трег и индуцибельных Трег (iTрег), дифференцировавшихся из наивных CD4+ Т-клеток в присутствии ИЛ-2, ТРФ- β 1 и активирующих антител к CD3/CD28. Получить iTрег возможно конверсией эффекторных Т-клеток *ex vivo*. В некоторых исследованиях выявлена более выраженная супрессивная активность iTрег в сравнении с нативными Трег, что делает их более многообещающей опцией для иммунотерапии. Однако поддержание стабильности iTрег остается сложным вопросом. Существуют данные, что они элиминируются спустя две недели после введения. Трег также могут терять свою супрессивную функцию и, несмотря на экспрессию Foxp3, секретировать провоспалительные ИЛ-17 и ИФН- γ [34].

Другими мишенями для иммунотерапии являются костимулирующие молекулы, необходимые для взаимодействия АПК и Т-лимфоцитов. Так, предпринимались попытки влияния на взаимодействие CD40/CD40L — рецептора АПК и его лиганда на Т-клетках соответственно. У мышей с гиперхолестеринемией блокада данного сигнального пути приводила к замедлению прогрессирования АС и формированию более стабильного фенотипа АСБ за счет менее выраженной инфильтрации ее воспалительными клетками [35]. На поверхности Трег экспрессируется молекулы CTLA-4 (cytotoxic T-lymphocyte-associated antigen-4), способные связываться с CD80/CD86 (костимулирующей молекулой на АПК) и подавлять иммунный ответ. Показано, что нейтрализация CTLA-4 при помощи моноклональных антител приводит к увеличению размеров атеросклеротического поражения сосудов, по данным гистологического исследования. Регрессию АС наблюдали также и при блокировании других костимуляторных взаимодействий: OX40, костимулирующей молекулы CD4+ и CD8+ Т-клеток, и OX40L, локализованной на АПК и эндотелиоцитах; CD137 на активированных Т-клетках и CD137L на АПК [36].

Результаты многочисленных экспериментальных и клинических исследований, продемонстрировавших проатерогенный потенциал и негативное прогностическое влияние при ИБС ИЛ-1 β , послужили поводом для разработки иммунотерапевтических подходов, основанных на блокировании

его эффектов. В животных моделях АС введение антагониста рецептора ИЛ-1 β замедляло прогрессирование заболевания. В исследовании CANTOS было показано, что препарат «Канакинумаб», представляющий собой моноклональные антитела к ИЛ-1 β , в сравнении с плацебо по результатам наблюдения в течение 3,7 года достоверно снижал частоту повторных нелетальных ИМ, нелетальных инсультов, а также смертность от сердечно-сосудистых событий у пациентов с перенесенным ИМ и уровнем вЧСРБ > 2 мг/л. Таким образом, было доказано, что изолированное подавление воспалительного процесса в сосудистой стенке без таргетного воздействия на липидный метаболизм может улучшить прогноз у пациентов с перенесенным ИМ [37].

В качестве потенциальной мишени для влияния на воспалительные доминанты АС рассматривается также ИЛ-6. О. Cleveland и соавт. (2016) показали, что однократное введение моноклональных антител к ИЛ-6 (Тоцилизумаб) снижает выраженность воспалительного фона и реперфузионного повреждения миокарда у пациентов с ИМ без подъема сегмента ST. Однако в данном исследовании оценивали лишь лабораторные характеристики — вЧСРБ и тропонин Т, определенный высокочувствительным методом, в связи с чем о влиянии Тоцилизумаба на прогноз у пациентов с ОКС судить на данный момент затруднительно [38].

Заключение

В течение 30 лет, прошедших с момента первого обнаружения в АСБ Т-лимфоцитов, установлено, что эти клетки играют значительную роль в развитии АС и сердечно-сосудистых заболеваний. Формирование и прогрессия атеросклеротического поражения зависят от баланса про- и противовоспалительных механизмов, протекающих в АСБ и на системном уровне. Результаты исследований в моделях АС у экспериментальных животных, несмотря на определенные ограничения, дают возможность более глубокого понимания патогенеза этого заболевания. Тем не менее предстоит проделать значительную работу, чтобы преобразовать результаты экспериментальных моделей в эффективные и безопасные методы лечения. Ориентирование на определенные субпопуляции Т-лимфоцитов и цитокины в качестве потенциальных мишеней терапии высокоперспективно, однако соотношение риска и пользы должно тщательно оцениваться в каждом случае. Разработка таких методов лечения является сложной задачей ввиду комплексной организации атеросклеротического поражения и динамических взаимодействий между клетками иммунной системы в процессе его развития. В идеале лекарственное средство должно таргетно воздействовать на процесс воспаления в стенке сосуда, не влияя на защитные реакции против инфекционных агентов и противоопухолевый иммунитет.

Авторы заявляют об отсутствии конфликта интересов.

Работа выполнена при поддержке РФФИ
(проект №17-04-00127) и в рамках НИР №72

Поступила 28.01.2019

Принята в печать 06.06.2019

ЛИТЕРАТУРА/REFERENCES

1. Jonasson L., Holm J., Skalli O., Bondjers G., Hansson G.K. Regional accumulations of T cells, macrophages, and smooth muscle cells in the human atherosclerotic plaque. *Arterioscler. Dallas Tex.* 1986; 6 (2): 131–138.
2. Oviedo-Orta E., Bermudez-Fajardo A., Karanam S., Benbow U., Newby A.C. Comparison of MMP-2 and MMP-9 secretion from T helper 0, 1 and 2 lymphocytes alone and in coculture with macrophages. *Immunology.* 2008; 124 (1): 42–50. doi:10.1111/j.1365-2567.2007.02728.x
3. Blankenberg S., Tiret L., Bickel C. et al. Interleukin-18 is a strong predictor of cardiovascular death in stable and unstable angina. *Circulation.* 2002; 106 (1): 24–30.
4. Xiao N., Yin M., Zhang L. et al. Tumor necrosis factor-alpha deficiency retards early fatty-streak lesion by influencing the expression of inflammatory factors in apoE-null mice. *Mol. Genet. Metab.* 2009; 96 (4): 239–244. doi:10.1016/j.ymgme.2008.11.166
5. Binder C.J., Hartvigsen K., Chang M.-K. et al. IL-5 links adaptive and natural immunity specific for epitopes of oxidized LDL and protects from atherosclerosis. *J. Clin. Invest.* 2004; 114 (3): 427–437. doi:10.1172/JCI20479
6. Miller A.M., Xu D., Asquith D.L. et al. IL-33 reduces the development of atherosclerosis. *J. Exp. Med.* 2008; 205 (2): 339–346. doi:10.1084/jem.20071868
7. Davenport P., Tipping P.G. The role of interleukin-4 and interleukin-12 in the progression of atherosclerosis in apolipoprotein E-deficient mice. *Am. J. Pathol.* 2003; 163 (3): 1117–1125. doi:10.1016/S0002-9440(10)63471-2
8. King V.L., Cassis L.A., Daugherty A. Interleukin-4 does not influence development of hypercholesterolemia or angiotensin II-induced atherosclerotic lesions in mice. *Am. J. Pathol.* 2007; 171 (6): 2040–2047. doi:10.2353/ajpath.2007.060857
9. Eid R.E., Rao D.A., Zhou J. et al. Interleukin-17 and interferon-gamma are produced concomitantly by human coronary artery-infiltrating T cells and act synergistically on vascular smooth muscle cells. *Circulation.* 2009; 119 (10): 1424–1432. doi:10.1161/CIRCULATIONAHA.108.827618
10. Danzaki K., Matsui Y., Ikesue M. et al. Interleukin-17A deficiency accelerates unstable atherosclerotic plaque formation in apolipoprotein E-deficient mice. *Arterioscler. Thromb. Vasc. Biol.* 2012; 32 (2): 273–280. doi:10.1161/ATVBAHA.111.229997
11. Taleb S., Romain M., Ramkhalawon B. et al. Loss of SOCS3 expression in T cells reveals a regulatory role for interleukin-17 in atherosclerosis. *J. Exp. Med.* 2009; 206 (10): 2067–2077. doi:10.1084/jem.20090545
12. Lee Y., Awasthi A., Yosef N. et al. Induction and molecular signature of pathogenic TH17 cells. *Nat. Immunol.* 2012; 13 (10): 991–999. doi:10.1038/ni.2416
13. Liu W., Putnam A.L., Xu-Yu Z. et al. CD127 expression inversely correlates with FoxP3 and suppressive function of human CD4+ T reg cells. *J. Exp. Med.* 2006; 203 (7): 1701–1711. doi:10.1084/jem.20060772
14. Depletion of FOXP3+ regulatory T cells promotes hypercholesterolemia and atherosclerosis. — PubMed — NCBI. <https://www.ncbi.nlm.nih.gov/pubmed/23426179>. Accessed September 6, 2018.
15. Zhong Y., Wang X., Ji Q. et al. CD4+LAP+ and CD4+CD25+Foxp3+ regulatory T cells induced by nasal oxidized low-density lipoprotein suppress effector T cells response and attenuate atherosclerosis in ApoE-/- mice. *J. Clin. Immunol.* 2012; 32 (5): 1104–1117. doi:10.1007/s10875-012-9699-7
16. Kyaw T., Winship A., Tay C. et al. Cytotoxic and proinflammatory CD8+ T lymphocytes promote development of vulnerable atherosclerotic plaques in apoE-deficient mice. *Circulation.* 2013; 127 (9): 1028–1039. doi:10.1161/CIRCULATIONAHA.112.001347
17. Lin Y., Wu B., Lu Z. et al. Circulating Th22 and Th9 levels in patients with acute coronary syndrome. *Mediators Inflamm.* 2013; 2013: 635672. doi:10.1155/2013/635672
18. Getz G.S., Vanderlaan P.A., Reardon C.A. Natural killer T cells in lipoprotein metabolism and atherosclerosis. *Thromb. Haemost.* 2011; 106 (5): 814–819. doi:10.1160/TH11-05-0336
19. Téó F.H., de Oliveira R.T.D., Mamoni R.L. et al. Characterization of CD4+CD28null T cells in patients with coronary artery disease and individuals with risk factors for atherosclerosis. *Cell. Immunol.* 2013; 281 (1): 11–19. doi:10.1016/j.cellimm.2013.01.007
20. Liuzzo G., Goronzy J.J., Yang H. et al. Monoclonal T-cell proliferation and plaque instability in acute coronary syndromes. *Circulation.* 2000; 101 (25): 2883–2888.
21. Xia Q., Xiang X., Patel S., Puranik R., Xie Q., Bao S. Characterisation of IL-22 and interferon-gamma-inducible chemokines in human carotid plaque. *Int. J. Cardiol.* 2012; 154 (2): 187–189. doi:10.1016/j.ijcard.2011.10.093
22. van Wanrooij E.J.A., van Puijvelde G.H.M., de Vos P., Yagita H., van Berkel T.J.C., Kuiper J. Interruption of the Tnfrsf4/Tnfsf4 (OX40/OX40L) pathway attenuates atherogenesis in low-density lipoprotein receptor-deficient mice. *Arterioscler. Thromb. Vasc. Biol.* 2007; 27 (1): 204–210. doi:10.1161/01.ATV.0000251007.07648.81
23. Xie J., Wang J., Tang T. et al. The Th17/Treg functional imbalance during atherogenesis in ApoE(-/-) mice. *Cytokine.* 2010; 49 (2): 185–193. doi:10.1016/j.cyto.2009.09.007
24. Rao L.N., Ponnusamy T., Philip S., Mukhopadhyay R., Kakkar V.V., Mundkur L. Hypercholesterolemia Induced Immune Response and Inflammation on Progression of Atherosclerosis in Apob (tm2Sgy) Ldlr(tm1Her)/J Mice. *Lipids.* 2015; 50 (8): 785–797. doi:10.1007/s11745-015-4046-4
25. Wang B., Wang X., Sun H., Hu L., Gao J. The effects of T helper 17 and regulatory T cells on patients with carotid atherosclerosis. *Pak. J. Pharm. Sci.* 2017; 30 (5(Supplementary)): 1923–1928.
26. Potekhina A.V., Pylaeva E., Provatorov S. et al. Treg/Th17 balance in stable CAD patients with different stages of coronary atherosclerosis. *Atherosclerosis.* 2015; 238 (1): 17–21. doi:10.1016/j.atherosclerosis.2014.10.088
27. Cheng X., Yu X., Ding Y.-J. et al. The Th17/Treg imbalance in patients with acute coronary syndrome. *Clin. Immunol. Orlando Fla.* 2008; 127 (1): 89–97. doi:10.1016/j.clim.2008.01.009
28. Ji Q., Guo M., Zheng J. et al. Downregulation of T helper cell type 3 in patients with acute coronary syndrome. *Arch. Med. Res.* 2009; 40 (4): 285–293. doi:10.1016/j.arcmed.2009.04.002
29. Li Q., Wang Y., Chen K. et al. The role of oxidized low-density lipoprotein in breaking peripheral Th17/Treg balance in patients with acute coronary syndrome. *Biochem. Biophys. Res. Commun.* 2010; 394 (3): 836–842. doi:10.1016/j.bbrc.2010.03.090
30. Li Q., Wang Y., Wang Y. et al. Treg/Th17 ratio acts as a novel indicator for acute coronary syndrome. *Cell. Biochem. Biophys.* 2014; 70 (2): 1489–1498. doi:10.1007/s12013-014-9993-5
31. Foks A.C., Lichtman A.H., Kuiper J. Treating atherosclerosis with regulatory T cells. *Arterioscler. Thromb. Vasc. Biol.* 2015; 35 (2): 280–287. doi:10.1161/ATVBAHA.114.303568
32. Foks A.C., Frodermann V., ter Borg M. et al. Differential effects of regulatory T cells on the initiation and regression of atherosclerosis. *Atherosclerosis.* 2011; 218 (1): 53–60. doi:10.1016/j.atherosclerosis.2011.04.029
33. Trenado A., Fisson S., Braunberger E., Klatzmann D., Salomon B.L., Cohen J.L. Ex vivo selection of recipient-type alloantigen-specific CD4(+)CD25(+) immunoregulatory T cells for the control of graft-versus-host disease after allogeneic hematopoietic stem-cell transplantation. *Transplantation.* 2004; 77 (1 Suppl): 32–34. doi:10.1097/01.TP.0000106470.07410.CA
34. Godfrey W.R., Ge Y.G., Spoden D.J. et al. In vitro-expanded human CD4(+)CD25(+) T-regulatory cells can markedly inhibit allogeneic dendritic cell-stimulated MLR cultures. *Blood.* 2004; 104 (2): 453–461. doi:10.1182/blood-2004-01-0151
35. Jansen M.F., Hollander M.R., van Royen N., Horrevoets A.J., Lutgens E. CD40 in coronary artery disease: a matter of macrophages? *Basic Res. Cardiol.* 2016; 111 (4): 38. doi:10.1007/s00395-016-0554-5
36. Ewing M.M., Karper J.C., Abdul S. et al. T-cell co-stimulation by CD28-CD80/86 and its negative regulator CTLA-4 strongly influence accelerated atherosclerosis development. *Int. J. Cardiol.* 2013; 168 (3): 1965–1974. doi:10.1016/j.ijcard.2012.12.085
37. Ridker P.M., Libby P., MacFadyen J.G. et al. Modulation of the interleukin-6 signalling pathway and incidence rates of atherosclerotic events and all-cause mortality: analyses from the Canakinumab Anti-Inflammatory Thrombosis Outcomes Study (CANTOS). *Eur. Heart. J.* August 2018. doi:10.1093/eurheartj/ehy310
38. Kleveland O., Kunszt G., Bratlie M. et al. Effect of a single dose of the interleukin-6 receptor antagonist tocilizumab on inflammation and troponin T release in patients with non-ST-elevation myocardial infarction: a double-blind, randomized, placebo-controlled phase 2 trial. *Eur. Heart. J.* 2016; 37 (30): 2406–2413. doi:10.1093/eurheartj/ehw171.

<https://10.36396/MS.2020.16.1.003>

Безопасность и эффективность коронарной ангиографии в амбулаторных условиях. Обзор литературы

Ю.В. ДАНИЛУШКИН, Ф.Т. АГЕЕВ, Ю.Г. МАТЧИН

Федеральное государственное бюджетное учреждение «Национальный медицинский исследовательский центр кардиологии» Минздрава России, Москва, Россия

Резюме

Представлен обзор работ по изучению безопасности и эффективности амбулаторной коронарографии с применением различных артериальных доступов. Рассмотрены зарубежные и отечественные экономические аспекты использования метода, а также критерии отбора больных для проведения амбулаторной коронарографии и факторы, повышающие риск исследования.

Ключевые слова: коронарография, амбулаторно, безопасность.

Safety and efficiency of outpatient coronary angiography. Review article

Y.V. DANILUSHKIN, F.T. AGEEV, Y.G. MATCHIN

National Medical Research Center of Cardiology, Ministry of Healthcare of Russia

Summary

We have reviewed the studies of safety and efficacy of outpatient coronary angiography, performed with use of various arterial approaches. The economic aspects of using this method abroad and in our country and the criteria of the selection of patients for outpatient coronary angiography with factors that increase the risk of procedure are also reviewed.

Key words: outpatient, coronary angiography, interventional cardiology, safety.

Сведения об авторах:

Данилушкин Юрий Владимирович — врач 2-го отделения рентгенэндоваскулярных методов диагностики и лечения НИИ клинической кардиологии им. А.Л. Мясникова ФГБУ «НМИЦ кардиологии» Минздрава России, Москва, 3-я Черепковская, 15а, 121552. Тел.: 8 (495) 414-69-83. E-mail: dan734@mail.ru <https://orcid.org/0000-0001-9969-5372> (автор, ответственный за переписку).

Агеев Фаиль Таипович — д. м. н., руководитель научно-диспансерного отделения НИИ клинической кардиологии им. А.Л. Мясникова ФГБУ «НМИЦ кардиологии» Минздрава России, Москва, 3-я Черепковская, 15а, 121552. <https://orcid.org/0000-0003-4369-1393>

Матчин Юрий Георгиевич — д. м. н., руководитель 2-го отделения рентгенэндоваскулярных методов диагностики и лечения НИИ клинической кардиологии им. А.Л. Мясникова ФГБУ «НМИЦ кардиологии» Минздрава России, Москва, 3-я Черепковская, 15а, 121552. Тел.: 8 (495) 414-68-53. E-mail: yumatchin@gmail.com

Введение

За несколько последних десятилетий тактика ведения больных с ишемической болезнью сердца (ИБС) изменилась с подхода «ждать, наблюдать и надеяться» в начале 60-х годов до продлевающих продолжительность и качество жизни операций по реваскуляризации сердца в наши дни. При этом коронарная ангиография (КАГ) стала золотым стандартом диагностики ИБС.

Несмотря на то что в настоящее время в России наблюдается тенденция снижения смертности от сердечно-сосудистых заболеваний (так, в 2014 году по сравнению с 2013 годом она снизилась на 28,9% [1]), сердечно-сосудистые заболевания все

еще занимают в России первое место среди причин смерти: в 2017 году смертность от них составила 588 человек на 100 тыс. населения [2]. На протяжении последнего десятилетия в Российской Федерации сохраняется устойчивая положительная динамика выполняемых ежегодно рентгенэндоваскулярных диагностических и лечебных вмешательств. В 2017 году их количество было на 47 099 (7,4%) больше, чем годом ранее (прирост в 2016 году составлял 14,4%, в 2015 году — 15,5%, в 2014 году — 5,8%) [3]. Тем не менее еще имеется значительное отставание по количеству рентгенэндоваскулярных диагностических и лечебных вмешательств от европейских стран. Так, в 2014 году в Германии было выполнено 451 вмешательство на 100 тыс. населения [4], тогда как в России — 334 вмешательства на 100 тыс. населения. Одна из ведущих причин такого отставания — существенные недостатки организации работы ангиографических

© Коллектив авторов

лабораторий: длинные листы ожидания в специализированных учреждениях, проводящих КАГ (до 2–4 месяцев), недостаточно эффективное использование имеющихся в стране рентгено-операционных и специализированных коек, а также отсутствие рентгенооперационных в ряде лечебных учреждений, имеющих кардиологические отделения и блоки интенсивной терапии.

Значение амбулаторной коронарографии

Одним из способов решения этой проблемы может стать проведение у некоторых категорий больных с хронической ИБС вмешательств на коронарных артериях в амбулаторных условиях.

Средняя продолжительность пребывания больных в стационаре при проведении КАГ и эндоваскулярного лечения в странах Евросоюза, Канаде и США составляет 1–2 дня [5]. Еще в 2007 году количество проведенных КАГ в США по программе краткосрочной госпитализации уже составляло 1 061 000 [6]. В Европе у 30% пациентов КАГ осуществляют в амбулаторных условиях с последующей выпиской спустя 3–4 часа после процедуры [7–9]. В России выполнение КАГ в настоящее время проводится с госпитализацией на срок от нескольких дней до недели. Столь длительный период объясняется необходимостью проведения неинвазивного обследования. Изменить сложившуюся ситуацию коренным образом может проведение КАГ в амбулаторных условиях, которое стало возможным благодаря внедрению в практику лучевого артериального доступа.

История вопроса

В мировой медицинской практике амбулаторная КАГ не является новшеством. В 1968 году впервые M. Judkins и соавт. сообщили о выполнении 240 КАГ в амбулаторных условиях бедренным доступом [10]. С 1970 по 1973 год D. Ciraulo и G. Vresnahan сообщили о проведении амбулаторной КАГ плечевым доступом 537 пациентам [11]. В 1973 году S. Clements и соавт. в кардиологическом институте штата Вирджиния доложили о 3000 КАГ, выполненных амбулаторно, это было первое крупное исследование, положившее начало развитию методики [12]. Однако такой подход сразу не получил широкого распространения в связи с высоким риском периферических осложнений, обусловленных использованием феморального и плечевого артериальных доступов [13].

В настоящее время существуют три принципиальных подхода к проведению рентгенэндоваскулярных вмешательств амбулаторно.

Проведение амбулаторной КАГ возможно либо в той же лаборатории, в которой КАГ проводят стационарным больным [14], либо в отдельно стоящей лаборатории, размещенной в больнице или в непосредственной близости от нее, таким образом, чтобы больным при необходимости можно было оказать специализированную помощь. Кроме того, амбулаторную КАГ можно проводить в мобильной ангиографической лаборатории, установленной в специальных автотрейлерах [15].

Безопасность амбулаторной коронарографии

Сердечно-сосудистые осложнения в контексте амбулаторной КАГ

В значительном количестве исследований было показано, что проведение амбулаторной КАГ безопасно и сопровожда-

ется малым числом осложнений [7, 8, 16–18]. Однако безопасность амбулаторной КАГ зависит от ряда факторов, наиболее важным из которых является тщательный отбор больных для проведения КАГ амбулаторно, а также правильная оценка состояния пациента, покидающего стены медицинского учреждения в день исследования [7, 19, 20].

Чтобы оценить безопасность амбулаторной КАГ, K. Davis и соавт. проспективно проанализировали осложнения после проведения КАГ в амбулаторных условиях у 7553 пациентов. Смертность не превышала 0,2%, а частота развития сосудистых осложнений (инфаркт миокарда, острое нарушение мозгового кровообращения (ОНМК), диссекция или перфорация коронарной артерии) — не более 0,7% [20].

Для выявления лиц с самым высоким риском нежелательных явлений, связанных с амбулаторной КАГ, W. Klinkе и соавт. провели анализ статистики смертности больных, полученной из 3071 амбулаторного исследования, сделанного в клинике за период с 1979 по 1985 год. Из них 2549 (83%) были выполнены феморальным доступом. У 2426 (79%) пациентов была выполнена катетеризация левых и правых отделов сердца и селективная ангиография коронарных артерий. Главными условиями для отбора были стабильность гемодинамических показателей и наличие сопровождающего из числа родственников пациента. В день процедуры пациенты поступали в амбулаторную ангиографическую лабораторию, а после проведения процедуры их переводили в палату интенсивного наблюдения и через 2 часа выписывали домой при отсутствии осложнений. У 2162 (70,4%) больных было выявлено гемодинамически значимое атеросклеротическое поражение коронарных артерий. В 418 (13,6%) случаях были выявлены интактные коронарные артерии. У 70 (2,3%) больных потребовалась незапланированная госпитализация для наблюдения после амбулаторной КАГ. У 34 (1,1%) пациентов имели место осложнения, включая 4 (0,13%) летальных исхода. Во время процедуры два пациента умерли: один — из-за диссекции ствола левой коронарной артерии, второй — вследствие анафилактического шока на контрастное вещество. Еще у одного пациента во время процедуры произошло ОНМК, от осложнений которого он умер спустя неделю. Отдельно следует отметить двух больных, у одного из которых при амбулаторной КАГ выявлено диффузное многососудистое поражение коронарных артерий, а у второго — двухсосудистое поражение. После выписки из стационара у обоих пациентов развилась асистолия. Один пациент скончался, другому проведены реанимационные мероприятия с положительным эффектом, однако из-за долгой гипоксии мозга возникли необратимые неврологические нарушения. По мнению авторов, несмотря на то что описанные осложнения, произошедшие у этих двух больных после выписки, имели место после КАГ, они могут быть не связаны с вмешательством, а обусловлены естественным течением ИБС, однако возможен и более благоприятный исход в случае их развития в условиях стационара. У 2967 (96,6%) больных осложнений не было, и их выписали домой в день исследования [7].

Осложнения, возникающие в течение 24 часов после исследования, принято считать связанными с процедурой. Однако, как показала практика, осложнения, возникшие в данный период времени, не всегда имеют причинно-следственную связь с проведенным вмешательством, а могут про-

сто совпадать с ним по времени. Этому посвящена работа F. Hildner и соавт., целью которой было сравнение частоты псевдоосложнений с частотой осложнений при диагностической КАГ. Под псевдоосложнением исследователи подразумевали все неблагоприятные сердечно-сосудистые события, произошедшие в течение 24 часов до запланированной КАГ. Под осложнениями понимали все сердечно-сосудистые и хирургические события, произошедшие во время и в течение периода наблюдения после КАГ. Проанализировано 1606 процедур. Всего было 13 (0,81%) осложнений без летальных исходов и 13 (0,81%) псевдоосложнений, включая 4 (0,24%) летальных исхода. Исследователи пришли к выводу, что псевдоосложнения при диагностической КАГ происходят из-за закономерного течения ИБС и не связаны с вмешательством. Они возникают с такой же частотой, как и осложнения, и носят более тяжелый характер. Также исследователи пришли к выводу, что часть осложнений, имеющих место после процедуры, произошли не из-за вмешательства, а в связи с закономерным течением ИБС [21].

В обзорной статье R. Neuser и соавт. проанализировали ряд проведенных ранее исследований других центров [12, 19, 22–25]. Было установлено, что риск нежелательных явлений выше у пациентов старше 75 лет, больных с сердечной недостаточностью III–IV функционального класса (ФК), острым коронарным синдромом, стенокардией высоких ФК, а также у лиц с доказанным или подозреваемым многососудистым поражением [26].

Ю.Г. Матчин и соавт. исследовали безопасность амбулаторного проведения КАГ лучевым артериальным доступом. Исследование было успешно завершено у всех 133 пациентов. Больших сердечно-сосудистых осложнений (смерть, крупноочаговый инфаркт миокарда, ОНМК) не наблюдали. Незапланированной госпитализации также не было ни у одного из пациентов. Таким образом, амбулаторное проведение коронарографии у больных со стабильной ИБС без явлений декомпенсации сердечной недостаточности – эффективная методика с низким риском развития осложнений. Кроме того, данная методика может снизить стоимость процедуры за счет исключения затрат на госпитализацию пациентов [27].

Сравнить риск осложнений при амбулаторном и стационарном проведении КАГ трудно из-за сложности подбора сопоставимых групп. Для проведения амбулаторной КАГ отбираются больные из группы низкого риска, и вероятность развития серьезных осложнений у таких больных меньше. В большинстве исследований в качестве группы сравнения использованы группы больных, которым показано по меньшей мере 24-часовое наблюдение после проведения процедуры. P. Block и соавт. избежали этой ошибки, сравнивая частоту осложнений у больных, которым КАГ была выполнена амбулаторно (n=192), с пациентами из группы низкого риска развития сердечно-сосудистых осложнений (n=189), которым КАГ по тем или иным причинам была проведена в условиях стационара. В обеих группах КАГ выполнена бедренным доступом. В амбулаторной группе по сравнению со стационарной частота осложнений составила: гематома – 12% против 8,5%; онемение или слабость в конечности – 0,5% против 1,6%; острый инфаркт миокарда – 1,6% против 0,5%. Ни одна из вышеперечисленных разниц не была статистически значимой.

Ни в одной из групп летальных исходов и инсультов не было. У 23 (12%) пациентов из амбулаторной группы развились осложнения КАГ, в связи с которыми потребовалось госпитализировать их под наблюдение в стационар. В обеих группах не было статистически значимой разницы в частоте повторной госпитализации в течение первой недели после проведения КАГ. При этом в группе амбулаторной КАГ имело место снижение затрат по сравнению со стационарной (885 долл. США с каждого пациента) [23]. Данные этого исследования следует трактовать с осторожностью ввиду небольшого числа больных, включенных в исследование.

J. Talley и соавт. [22] ретроспективно проанализировали четыре исследования по КАГ, проведенной стационарно, всего 100 911 больных [20, 28–30] и 10 исследований по амбулаторной КАГ с общим числом 13 146 больных [7, 16, 23, 25, 31–35]. Авторы пришли к выводу, что в группе больных, которым КАГ была проведена амбулаторно, статистически значимо ниже частота летальных исходов, частота развития инфаркта миокарда и сосудистых осложнений и выше частота развития аритмий.

J. Kennedy и соавт. проанализировали ангиографические и клинические данные 16 больных, у которых имели место летальные исходы в течение 24 часов после КАГ. У восьми пациентов был критический стеноз ствола левой коронарной артерии; у пяти – трехсосудистое поражение коронарного русла; у одного – двухсосудистое и у двух пациентов – стеноз устья аорты [30]. Клинически у всех пациентов имелись явления недостаточности кровообращения III–IV ФК по NYHA. Все летальные исходы произошли в первые 10 часов после процедуры: из них 50% – в 1-й час после исследования, и только 19% – на 6–10-й час. Во всех случаях летальный исход был связан с тяжелым атеросклеротическим поражением артерий коронарного русла, декомпенсированной сердечной недостаточностью. Самый высокий риск развития летального исхода был сразу после проведения процедуры (50% всех летальных исходов произошли в 1-й час после исследования), в то время как на временной промежутке между 6-м и 10-м часом после процедуры приходилось около 19% от всех летальных исходов. Большинство летальных исходов развилось в рамках времени наблюдения, предусмотренного большинством стандартных протоколов, подавляющее большинство таких больных были бы госпитализированы в связи с полученными во время процедуры данными о тяжелом поражении коронарных артерий. Таким образом, при проведении диагностической КАГ амбулаторно осложнения встречаются нечасто и в основном происходят во время наблюдения после исследования. Пациентов, которые по результатам КАГ находятся в высокой группе риска развития внезапных осложнений, следует госпитализировать в стационар либо увеличивать для них период наблюдения [18].

J. Skinner и соавт., проведя анализ примерно 20 исследований, установили, что суммарная частота осложнений среди больных, которым КАГ проведена в амбулаторных условиях, меньше или идентична частоте осложнений, развившихся при проведении КАГ в стационарных условиях. Лишь у 10% больных, которым запланирована КАГ с ранней выпиской, имела место незапланированная госпитализация в стационар на более длительное время. Авторы приходят к выводу, что осложнения при проведении КАГ развиваются редко, причем большая часть – в пределах периода наблюдения, еще до выписки [36].

Эти данные были подтверждены и работами отечественных авторов. Так, в работе, выполненной в НМИЦ кардиологии (Москва), была изучена безопасность амбулаторной КАГ на большом числе пациентов. У 1690 больных исследования были выполнены лучевым или локтевым артериальным доступом. Оценивали безопасность и эффективность двух различных подходов: проведение КАГ амбулаторно с последующей выпиской домой (776 пациентов) и амбулаторная КАГ больным, находящимся на стационарном лечении в городских стационарах кардиологического профиля, не имеющих отделения ангиографии, с обратным переводом в направившее учреждение через 2–4 часа после исследования (914 пациентов). Исследование было успешно завершено в обеих группах. Незапланированная госпитализация после процедуры имела место в 24 (1,4%) случаях, при этом большинство больных были госпитализированы не из-за развившихся во время процедуры осложнений, а в связи выявленным при исследовании тяжелым поражением артерий коронарного русла, в том числе и с вовлечением ствола левой коронарной артерии. Авторы пришли к выводу, что проведение амбулаторной КАГ у больных со стабильным течением ИБС с выпиской домой или переводом в направившее учреждение через несколько часов после исследования является безопасной и эффективной методикой с низким риском развития осложнений [37].

Осложнение в месте доступа в контексте амбулаторной КАГ

К местным осложнениям при эндоваскулярных вмешательствах относят кровотечение из места пункции, пульсирующую гематому, повреждение артерии доступа.

В настоящее время для проведения диагностической КАГ используются катетеры диаметром 4–6 F. Использование катетеров с малым диаметром позволяет снизить риск осложнений, однако технически бывает сложнее проводить исследование [38–40]. Кроме того, при использовании катетеров малого диаметра не во всех случаях удается получить ангиограмму хорошего качества из-за недостаточного заполнения коронарных артерий контрастным веществом. Так, в исследовании R. Brown и соавт. 91% ангиограмм, полученных при использовании катетера 5 Fr (КАГ проводили бедренным доступом), были хорошего качества, а качество остальных было удовлетворительным [38].

С начала 90-х годов XX века в клинической практике для выполнения эндоваскулярных вмешательств начали использовать лучевой артериальный доступ. Первым его применили L. Samraei и соавт. [41] в 1989 году. Данный доступ получил широкое распространение в клинической практике, так как позволял проводить эффективный гемостаз, в том числе на фоне приема антикоагулянтов, из-за поверхностного расположения лучевой артерии. При использовании лучевого доступа имеет место более низкая частота осложнений со стороны места пункции, которая, по данным разных авторов, составляет 0–0,7% [41–44]. С. Lotan и соавт. в 1995 году показали, что местные осложнения после использования данного доступа у 100 пациентов наблюдались лишь в 0,7% случаев [42].

По данным ретроспективного исследования A. Ziakas и соавт., были проанализированы результаты эндоваскулярных вмешательств в период с 1998 по 2001 год у 3532 пациентов,

у 2072 (58,6%) пациентов эндоваскулярные вмешательства были выполнены с помощью радиального доступа, причем 943 (45,5%) пациента были выписаны в день проведения процедуры. Результаты исследования показали наличие низкого процента осложнений в первые 24 часа после проведения эндоваскулярных вмешательств. Лишь 27 (2,8%) пациентов обратились повторно к врачу в первые 24 часа после проведения эндоваскулярных вмешательств в связи с наличием осложнений со стороны места пункции и болью в грудной клетке и 38 (4%) пациентов — в течение 1 месяца. Ни одно из зарегистрированных осложнений не потребовало госпитализации в стационар [43].

Другие факторы, влияющие на безопасность амбулаторной КАГ

Быстрый и адекватный анализ полученной в результате КАГ ангиограммы также влияет на безопасность процедуры. В некоторых исследованиях пациенты получали результаты проведенной им КАГ перед выпиской [19, 45], тогда как в других — на следующий день [32] или через неделю [16]. Было показано, что чем раньше больной получал результаты КАГ с рекомендациями по дальнейшему лечению, тем меньше была частота повторных госпитализаций, а также быстрее и эффективнее оказание медицинской помощи в случае развития осложнений. Зачастую наличие результатов КАГ на руках у пациента при выписке в случае развития осложнений позволяет врачу еще на догоспитальном этапе выбрать оптимальную тактику ведения больного.

Очень важным фактором, определяющим успех и безопасность исследования, является также высокая квалификация проводящего ее оператора [26]. По рекомендациям Американской ассоциации сердца/Американской коллегии кардиологов (АНА/АСС) оператор должен выполнять в год не менее 150 эндоваскулярных вмешательств, чтобы поддерживать квалификацию, необходимую для безопасной работы [46].

Внедрение новых методик также помогает улучшить безопасность амбулаторных вмешательств на коронарных артериях. Так, в работе авторов из НМИЦ кардиологии (Москва) была изучена возможность использования телеметрического мониторинга электрокардиограммы для лучшего контроля витальных показателей у больных после вмешательств на коронарных артериях, выполненных в рамках краткосрочной госпитализации. Исследование было успешно завершено у всех 363 больных. Таким образом, применение новых современных систем дистанционного online-мониторинга электрокардиограммы может способствовать более активному внедрению в клиническую практику амбулаторных схем для эндоваскулярных вмешательств [47].

Преимущества амбулаторной коронарографии Удобство для пациентов

J. Lee и соавт. провели анкетированные опросы как пациентов, проходящих КАГ амбулаторно, так и больных, которым КАГ была выполнена в стационарных условиях. Результаты процедуры и дальнейшую тактику обсуждали с пациентами перед выпиской. В группе амбулаторных больных число «очень довольных» проведенным исследованием было больше и составило 79%. При выборе проведения вмешательств в будущем

64% пациентов выбрали бы амбулаторный путь проведения. Таким образом, большинство пациентов считают проведение КАГ в амбулаторных условиях прекрасной альтернативой госпитализации в стационар [19]. А. Ziakas и соавт. ретроспективно опросили 953 пациента, у которых в период с 1998 по 2001 год было эндоваскулярное вмешательство в амбулаторном порядке радиальным доступом. При опросе учитывали то, насколько пациент был доволен процедурой и были ли у него какие-либо осложнения в течение 30 дней после эндоваскулярных вмешательств (сердечно-сосудистые, повторная госпитализация и вмешательство). Все полученные данные сверяли с медицинской документацией. Авторам удалось опросить 811 больных, из них 88,6% пациентов были довольны амбулаторным эндоваскулярным вмешательством, 11,4% больных — нет. В группе больных, у которых не было осложнений и повторной госпитализации в период 30 дней после вмешательства, число довольных процедурой было больше (90,9% против 74,3%, $p < 0,001$). Авторы пришли к выводу, что большинство пациентов, которым проводится эндоваскулярное вмешательство радиальным доступом, предпочли бы амбулаторную методику [43]. J. Seckler и соавт. в течение 1-й недели после КАГ провели опрос 72 пациентов, предложив им оценить то, как прошла процедура по 5-балльной шкале. Из них у 42 больных КАГ была выполнена амбулаторно, в 30 случаях — стационарно. Авторы отмечают, что в амбулаторной группе число пациентов, довольных тем, как прошла процедура, было больше. Средняя оценка в амбулаторной группе составила 5,01 против 3,60 в стационарной, $p < 0,001$ [48].

Экономическая эффективность

В большинстве развитых стран все еще актуальна проблема нехватки средств, выделяемых на здравоохранение [49, 50]. При этом в структуре затрат на здравоохранение расходы на лечение сердечно-сосудистых заболеваний в некоторых развитых странах составляют 12–13%, а иногда и больше [51]. Например, в США 16,8% расходов на здравоохранение приходится на лечение всех сердечно-сосудистых заболеваний и 9,6% — на лечение только заболеваний сердца [50].

Оценка экономической эффективности лечения сердечно-сосудистых заболеваний — одна из актуальных проблем современной медицины. В ряде исследований было показано, что проведение амбулаторной КАГ позволяет экономить от 284 до 477 долл. США на 1 больного [12, 26, 52].

В 2008 году впервые в России было проведено исследование по оценке клинико-экономической эффективности амбулаторного проведения КАГ. КАГ выполняли лучевым доступом 320 больным с различными формами ИБС: 133 пациентам КАГ проводили амбулаторно, 187 пациентам — в рамках краткосрочной госпитализации в стационар. Стоимость исследования оценивали у 50 больных, отобранных методом случайной выборки.

ЛИТЕРАТУРА/REFERENCES

1. Чазова И.Е., Ощепкова Е.В. Борьба с сердечно-сосудистыми заболеваниями: проблемы и пути их решения на современном этапе. *Вестник Росздравнадзора*. №5. 2015. с. 7–10. ISSN:2070-7940
2. Суринов А.Е., Баранов Э.Ф., Безбородова Т.С., Бобылев С.Н., Бугакова Н.С., Гохберг Л.М. и др. *Россия в цифрах — 2018*. Краткий статистический сборник. ISBN 978-5-89476-450-4
3. Алесян Б.Г., Григорьян А.М., Стаферов А.В., Карапетян Н.Г. Рентгенэндоваскулярная диагностика и лечение заболеваний сердца и сосудов в Российской Федерации — 2017 год. *Эндоваскулярная хирургия*. 2018; 2 (5): 93–240. [Alekyan B.G., Grigor'yan A.M., Staf'eroV A.V., Karapetyan N.G. Endovascular diagnostics and treatment in the Russian Federation (2017). *Endovaskulyarnaya Khirurgiya (Russian Journal of*

В группе сравнения было 50 пациентов, им КАГ выполнена стационарно во время краткосрочной (на 3 дня) госпитализации в НИИЦ кардиологии. Общая стоимость амбулаторной КАГ была 21 335 руб., что на 19% меньше затрат на проведение исследования в условиях стационара (26 398 руб.). Это было связано с меньшими расходами на пребывание пациента в медицинском учреждении, которые в среднем составляли 850 руб. при амбулаторной КАГ и 6058 руб. при стационарной КАГ. Средняя стоимость самой коронарографии была немного выше в амбулаторной группе по сравнению со стационарной (15 150 руб. и 13 732 руб. соответственно). Остальные расходы, включавшие неинвазивное обследование перед процедурой и консультации специалистов, составили 5335 руб. в амбулаторной группе и 6608 руб. в стационарной [53]. Эти данные совпадают с результатами работ зарубежных исследователей [9, 54].

Заключение

Внедрение в клиническую практику амбулаторной КАГ в настоящее время обусловлено необходимостью уменьшить затраты на процедуру, а также необходимостью сделать исследование более доступным и удобным для большего числа пациентов с ИБС и разгрузить специализированные стационарные койки. При амбулаторном проведении КАГ ограничивается 5–6 часами пребывания больного в дневном стационаре и 1–3 визитами к врачу на этапе обследования. Это позволяет значительно увеличить количество выполняемых КАГ и более интенсивно использовать имеющиеся ангиографические установки, а также снизить стоимость исследования. При этом для обеспечения безопасности важнейшее значение имеет тщательный отбор пациентов: больные с высоким риском осложнений должны проходить это обследование стационарно. Чтобы свести к минимуму периферические осложнения, амбулаторная коронарография должна выполняться доступом через артерии предплечья.

Данная методика более комфортна для пациентов, значительная часть больных предпочтет амбулаторную процедуру госпитализации в стационар при повторном обращении.

Недостаточное изучение безопасности и эффективности проведения КАГ амбулаторно у различных категорий больных в России обусловлено отсутствием разработанных алгоритмов и схем ведения этих пациентов после КАГ, отличиями социальных систем и систем здравоохранения в нашей стране и за рубежом. Нуждается в дальнейшей оценке клинико-экономическая эффективность применения методики в амбулаторных условиях.

Авторы заявляют об отсутствии конфликта интересов.

Поступила 23.01.2019

Принята в печать 18.02.2019

- Endovascular Surgery*. 2018; 2 (5): 93–240.] <http://doi.org/10.24183/2409-4080-2018-5-2-93-240>
4. *European Cardiovascular Disease Statistics*, 2017. <http://www.ehnheart.org/images/CVD-statistics-report-August-2017.pdf>
 5. Scanlon P.J., Faxon D.P., Audet A.M. ACC/AHA guidelines for coronary angiography. *J. Am. Coll. Cardiol.*, 1999; 33: 1756–1824. <https://doi.org/10.1161/01.CIR.99.17.2345>
 6. Hall M.J., DeFrances C.J. et al. *National Hospital Discharge Survey: 2007 Summary*, № 29, October 26, 2010; p. 4. <http://www.cdc.gov/nchs/data/nhsr/nhsr029.pdf>
 7. Klinkle W.P., Kubac G., Talibi T., Lee S.J. Safety of outpatient cardiac catheterizations. *Am. J. Cardiol.* 1985; 56: 639–641. PMID:4050701
 8. Slagboom T., Kiemeneij F., Laarman J.G. et al. Actual outpatient PCI: results of the OUTCLAS pilot study. *Cathet. Cardiovasc. Intervent.* 2001; 53: 204–8. <http://doi.org/10.1002/ccd.1149>
 9. Banning A.P., Ormerod O.J.M., Channon K. et al. Same day discharge following elective percutaneous coronary intervention in patients with stable angina. *Heart.* 2003; 89: 665. PMID:12748231
 10. Judkins M.P. Percutaneous transfemoral selective coronary arteriography. *Radiol. Clin. North Am.* 1968; 6: 467–492. PMID:4881403
 11. David A. Ciraulo, MD Gerald F. Bresnahn, MD William R. Zimmerman, MD Robert B. Chesne, MD Cardiology Department Daniel Freeman Memorial Hospital Ingewood. *Outpatient Cardiac Catheterization West J. Med.* 1978 Jan; 128(1): 72–73. PMID:18748124
 12. Clements S.D., Gatlin S. Outpatient cardiac catheterization: a report of 3000 cases. *Clin. Cardiol.* 1991; 14: 477–80. PMID:1810684
 13. Bourassa M.G., Noble J. Complication rate of coronary arteriography: a review of 5250 cases studied by a percutaneous femoral technique. *Circulation.* 1976; 53: 106–14. PMID:1244231
 14. Schneider K.W. The case for out-patient coronarography. *Medicamundi.* 1977; 22: 16–18.
 15. Bersin R.M., Elliott C.M., Elliott A.V. et al. Mobile cardiac catheterization registry: report of the first 1001 patients. *Cathet. Cardiovasc. Diagn.* 1994; 31: 1–7. PMID:8118851
 16. Mahrer P.R., Young C., Magnusson P.T. Efficacy and safety of outpatient cardiac catheterization. *Cathet. Cardiovasc. Diagn.* 1987; 13: 304–308. PMID:3664628
 17. Oldroyd K.G., Phadke K.V., Philips R. et al. Cardiac catheterisation by the Judkins technique as an outpatient procedure. *Br. Med. J.* 1989; 298: 875–6. PMID:2497831
 18. Sayid Fighali, MD; Zvonimir Krajcer, MD, F.C.C.P.; Felipe Gonzales-Camid, MD; Mamdouh Warda, MD, PhD; Sidney Edelman, PhD ;t and Robert Leachman, MD, F.C.C.P. Safety of Outpatient Cardiac Catheterization. *Chest.* 1985; 88: 349–351. PMID:4028843
 19. Jennifer C. Lee, James R. Bengtson, Joseph Lipscomb, Thomas M. Bashore, Daniel B. Mark, Robert M. Califf, David B. Pryor and Mark A. Hlatky. Feasibility and Cost-Saving Potential of Outpatient Cardiac Catheterization. *Journal of the American College of Cardiology*, Volume 15, Issue 2, February 1990. [http://doi.org/10.1016/S0735-1097\(10\)80066-X](http://doi.org/10.1016/S0735-1097(10)80066-X)
 20. Davis K., Kennedy J.W., Kemp H.G. et al. Complications of coronary arteriography from the collaborative study of coronary artery surgery (CASS). *Circulation.* 1979; 59: 1105–11. PMID:436203
 21. Hildner F.J., Javier R.D., Ramaswamy K., Samet P. Pseudo complications of cardiac catheterization. *Chest.* 1973; 63: 15–17. PMID:4684103
 22. Talley J.D., Joseph A., Kupersmith J. Outpatient left heart and coronary arteriography. The current practice at the University of Louisville School of Medicine. *J. Kentucky Med. Ass.* 1990 Sep; 88 (9): 488–93. PMID:2230547
 23. Block P.C., Ockene I., Goldberg R.J. et al. A prospective, randomized trial of outpatient versus inpatient cardiac catheterization. *New Engl. J. Med.* 1988 Nov10; 319 (19): 1251–5. <http://doi.org/10.1056/NEJM198811103191904>
 24. Fighali S., Krajcer Z., Gonzales-Camid F., Warda M., Edelman S., Leachman R. Safety of outpatient cardiac catheterization. *Chest.* 1985; 88: 349–351. PMID:4028843
 25. Kern M.J., Cohen M., Talley J.D. et al. Early ambulation after 5 French diagnostic cardiac catheterization: results of a multicenter trial. *J. Am. Coll. Cardiol.* 1990, 15: 1475–1483. PMID:2188985
 26. Heuser R.R. Outpatient coronary angiography: indications, safety, and complication rates. *Herz.* 1998; 23: 21–6. PMID:9541844
 27. Матчин Ю.Г., Басинкевич А.Б., Орлова Я.А., Кузьмина А.Е., Агеев Ф.Т. Безопасность и эффективность проведения диагностической коронарографии в амбулаторных условиях. *Кардиологический вестник*. Том III (XV) №1, 2008, стр. 35–39. ISSN:2077-6764
 28. Adams D.F., Fraser D.B., Abrams H.L. The complications of coronary arteriography. *Circulation.* 1973; 48: 609–15. PMID:4726245
 29. Bourassa M.G., Noble J. Complication rate of coronary arteriography: a review of 5250 cases studied by a percutaneous femoral technique. *Circulation.* 1976; 53: 106–14. PMID:1244231
 30. Kennedy J.W. and the Registry Committee of the Society for Cardiac Angiography: Baxley W.A., Bunnel I.L., Gensini G.A., Messner J.V., Mudd J.G., Noto T.J., Paulin S., Pichard A.D., Sheldon W.C., Cohen M. Mortality related to cardiac catheterisation and angiography. *Cathet. Cardiovasc. Diagn.* 1982; 8: 323–340. PMID:7127459
 31. Baird C.L. Jr. Ambulatory cardiac catheterization. *Virginia Med. Monthly* 1980; 107: 621–622. PMID:7210850
 32. Fierens E. Outpatient coronary arteriography. *Cathet. Cardiovasc. Diagn.* 1984; 10: 27–32. PMID:6713532
 33. Oehlert W.H. Outpatient coronary arteriography. *Oklahoma State Med. ASS. J.* 1981; 74: 314–5. PMID:7299511
 34. Pink S., Fiutkowski L., Gianelly R.E. Outpatient cardiac catheterization: analysis of patients requiring admission. *Clin. Cardiol.* 1989; 12: 375–9.
 35. Mahrer P.A., Eshoo N. Outpatient cardiac catheterization and coronary angiography. *Cathet. Cardiovasc. Diagn.* 1981; 7: 355–360. <http://doi.org/10.1002/ccd.1810070407>
 36. Skinner J.S., Adams P.C. Outpatient cardiac catheterization. *Int. J. Cardiol.* 1996; 53: 209–219. PMID:8793572
 37. Матчин Ю.Г., Данилушкин Ю.В. Разработка новых технологий диагностики ИБС амбулаторно. *Российский электронный журнал лучевой диагностики*, 2014, том IV, №4: 26–31. [Matchin Yu.G., Danilushkin Yu.V. Development of new technologies in endovascular diagnostics of ischemic heart disease in outpatient settings. *Russian Electronic Journal of Radiology.* 2014, IV, №4: 26–31.] eISSN:2222-7415
 38. Brown R.I., MacDonald A.C. Use of 5 French catheters for cardiac catheterization and coronary angiography: a critical review. *Cathet. Cardiovasc. Diagn.* 1987; 13: 214–217. PMID:3594563
 39. Mojalo A.G., Ward C., Bray C.L., Dobson D. Comparison of the performance of superflow (5F) and conventional 8F catheters for cardiac catheterisation by the femoral route. *Cathet. Cardiovasc. Diagn.* 1987; 13: 275–276. <https://doi.org/10.1002/ccd.1810130411>
 40. Hui W.K., Klinkle W.P., Kubac G., Talibi T. Comparison of 5F and 7/8F catheters for left ventricular and coronary angiography. *Cathet. Cardiovasc. Diagn.* 1990; 19: 84–86. PMID:2306782
 41. Campeau L. Percutaneous radial artery approach for coronary angiography. *Cathet. Cardiovasc. Diagn.* 1989; 16: 3–7. PMID:2912567
 42. Lotan C., Hasin Y., Mosseri M. et al. Transradial approach to coronary angiography and angioplasty. *Am. J. Cardiol.* 1995; 76: 164–7. PMID:7611152
 43. Ziakas A.A., Klinkle W.P., Mildenberger C.R. et al. Safety of same-day-discharge radial percutaneous coronary intervention: A retrospective study. *American Heart Journal.* 2003; 146: 699–704. [http://doi.org/10.1016/S0002-8703\(03\)00258-8](http://doi.org/10.1016/S0002-8703(03)00258-8)
 44. Fajadet J., Brunel P., Cassagneau B. et al. Transradial approach for interventional coronary procedures: analysis of complications. *J. Am. Coll. Cardiol.* 1996; 27: 392.
 45. Murray N.H., Rothman M.T. Day case cardiac catheterisation using the Sones technique. *Int. J. Cardiol.* 1989; 24: 9–11. PMID:2759760
 46. Pepine C.J., Allen H.D., Bashore T.M. for the ACC/AHA Ad Hoc Task Force on Cardiac Catheterization. ACC/AHA guidelines for cardiac catheterization and cardiac catheterization laboratories. *J. Am. Coll. Cardiol.* 1999; 18: 1149–82. PMID:1934395
 47. Данилушкин Ю.В., Матчин Ю.Г., Шамрина Н.С., Бубнов Д.С., Сильвестрова Г.А., Атанесян Р.В., Басинкевич А.Б., Рябикина Г.В., Агеев Ф.Т. Оценка безопасности ранней выписки больных после эндоваскулярных вмешательств на коронарных артериях с использованием суточного и телеметрического мониторинга электрокардиограммы. *Кардиологический вестник*. 2018; 13 (2): 32–38. [Danilushkin Y.V., Matchin Y.G., Shamrina N.S., Bubnov D.S., Basinkevich A.B., Ageev F.T., Silvestrova G.A., Ryabikina G.V., Ageev F.T. Evaluation of safety of early discharge after coronary stenting with Holter and telemetric ECG monitoring. *Kardiologicheskii vestnik.* 2018; 13 (2): 32–38.] <http://doi.org/10.17116/Cardiobulletin201813232>
 48. Seckler J., Held D.A. Patient satisfaction with diagnostic cardiac catheterisation: ambulatory versus inpatient performance. *Mount. Sinai J. Med.* 1990; 57: 381–388. PMID:2079958
 49. Jönsson B. Measurement of health outcome and associated costs in cardiovascular disease. *Eur. Heart J.* 1996; 17 (Suppl. A). PMID:8737194
 50. Lee A.J. The role of financial incentives in shaping clinical practice efficiency. *Am. J. Cardiol.* 1997; 80 (8B): 28H–32H.
 51. Jönsson B. Government intervention in cardiovascular disease—help or hindrance? Swedish viewpoint. *Cardiology.* 1994; 85 (Suppl. 1): 90–95 <http://doi.org/10.1159/000176767>
 52. Fye W.B. Coronary arteriography - it took a long time! *Circulation.* 1984; 70: 781–787. PMID:6386217
 53. Беленков Ю.Н., Матчин Ю.Г., Кузьмина А.Е., Басинкевич А.Б., Орлова Я.А., Агеев Ф.Т. Клиническая и экономическая эффективность проведения диагностической коронароангиографии в амбулаторных условиях. *Кардиология*. 3, 2008, стр. 4–7.
 54. Cooper C.J., El-Shieken R.A., Cohen D.J. et al. Effect of transradial access on quality of life and cost of cardiac catheterization. *Am. Heart J.* 1999; 138: 430–6. PMID:10467191 ISSN:0022-9040

<https://10.36396/MS.2020.16.1.004>

Новые задачи экспериментальной терапии по изучению и развитию отдельных и сочетанных курсов ферментных биоконъюгатов

А.В. МАКСИМЕНКО, А.В. ВАВАЕВА, Ю.С. САХАРОВА, А.В. ВАВАЕВ

Институт экспериментальной кардиологии, ФГБУ «Национальный медицинский исследовательский центр кардиологии» Минздрава России, Москва, Россия

Резюме

Меняющиеся условия жизни обусловили формирование, выявление и определение «новых», мало изученных факторов риска сердечно-сосудистых осложнений, в частности аномальных климатических воздействий, актуальности запросов системы здравоохранения на определение механизмов воздействия «новых» факторов риска на организм и разработку оригинальных лечебных подходов. Эффективность последних во многом оказалась связанной с использованием высокомолекулярных соединений, среди которых заметное место заняли ферментные производные. Возникла необходимость разработать новые модели поражения сосудистой системы *in vivo* и последовательно исследовать на них действенность экспериментальной терапии ферментными биоконъюгатами. Для лечения и профилактики нарушений кровообращения представляется перспективным исследование эффектов сочетанного курса производных биокатализаторов (как биферментный конъюгат супероксиддисмутаза-хондроитинсульфат-каталаза с нативной или модифицированной хондроитинсульфатом гиалуронидазой) на модели поражения сосудов прогипертензивными факторами (ангиотензином II с повышенными концентрациями хлористого натрия), увеличение уровня которых отмечается в периоды аномальных климатических условий. Расширение исследовательских задач обуславливает появление новых научных коллективов, изучающих и разрабатывающих ферментные препараты следующего поколения на новых моделях комбинированных сердечно-сосудистых нарушений.

Ключевые слова: «новые» факторы риска сердечно-сосудистых осложнений, защита сосудистой стенки, эндотелиальный гликокаликс, конъюгат супероксиддисмутаза-хондроитинсульфат-каталаза, гиалуронидаза, модели комбинированного поражения сосудистой системы *in vivo*.

Novel challenges of present-day healthcare with biocatalytic technologies. Enzyme bioconjugates in several and junctive courses of experimental therapy

A.V. MAKSIMENKO, A.V. VAVAEVA, YU.S. SAKHAROVA, A.V. VAVAEV

Institute of Experimental Cardiology, National Medical Research Center for Cardiology of Ministry of Healthcare of Russian Federation, Moscow, Russia

Summary

Altering conditions of life determined the formation, elicitation and establishment of «novel», studied deficiency risk factors of cardiovascular complications, in particular anomalistic climatic effects. This situation specified the growth of topicality for requests from healthcare system in respect to elucidation of action mechanism of «new» risk factors on organism and development of effective medicative approaches. Efficacy of latter was associated mainly with high molecular compounds using, among which the enzyme derivatives preoccupied the observable place. It became important argumentatively to develop the new injury models of vascular system *in vivo* and investigated the efficiency of experimental therapy against their with enzyme bioconjugates. Treatment and prophylaxis of the disturbance of blood circulation are adduced perspective the research of junctive course with biocatalyst derivatives (bienzyme superoxide dismutase-chondroitin sulfate-catalase conjugate with native or chondroitin sulfate modified hyaluronidase) in model of vascular injury with prohypertension factors (angiotensin II and chloride sodium). Enhanced level of these compounds is observed for anomalistic climatic conditions. Widening of research task frontiers determined the appearance here the new scientific collectivities for investigation and development of enzyme derivatives of new generation on new models of cardiovascular injuries *in vivo*.

Key words: «novel» risk factors of cardiovascular complications, vascular wall protection, endothelial glycocalyx, superoxide dismutase chondroitin sulfate-catalase conjugate, hyaluronidase, rat model of combined cardiovascular system injury.

Сведения об авторах:

Максименко Александр Васильевич — д. б. н., проф., вед. научный сотрудник отдела биоинженерных технологий и поддержки научных исследований Института экспериментальной кардиологии ФГБУ «НМИЦ кардиологии» Минздрава РФ, 121552, Москва, 3-я Черепковская улица, 15а. E-mail address: alex.v.maks@mail.ru, тел.: +7 (495) 414-60-25; факс: +7 (499) 726-31-16, <https://orcid.org/0000-0002-7431-231X>

Ваваева Анна Владимировна — мл. научный сотрудник отдела биоинженерных технологий и поддержки научных исследований Института экспериментальной кардиологии ФГБУ «НМИЦ кардиологии» Минздрава РФ (vavaeva-a-v@yandex.ru)

© Коллектив авторов

Сахарова Юлия Сергеевна — лаборант-исследователь отдела биоинженерных технологий и поддержки научных исследований Института экспериментальной кардиологии ФГБУ «НМИЦ кардиологии» Минздрава РФ (yulka.sakharova@mail.ru)

Ваваев Александр Владимирович — к. б. н., научный сотрудник отдела биоинженерных технологий и поддержки научных исследований Института экспериментальной кардиологии ФГБУ «НМИЦ кардиологии» Минздрава РФ (vavaev@sportmedicine.ru)

Изменяющиеся условия жизни современного мира способствуют проявлению и определению «новых», недостаточно изученных факторов риска сердечно-сосудистых осложнений [1]. Зарубежные и отечественные эпидемиологические исследования доказательно подтверждают, что во время так называемых волн жары и холода отмечается рост общей и сердечно-сосудистой смертности [2, 3]. Показано, что кардиологические препараты влияют на адаптацию к высоким температурам больных с сердечно-сосудистыми заболеваниями (аномально жаркое лето 2010 года в Москве) [4]. Прием ингибиторов ангиотензин-превращающего фермента и блокаторов кальциевых каналов связан с меньшим количеством осложнений в период аномальной жары, а с ее худшей переносимостью ассоциировался прием диуретиков, блокаторов рецепторов 1-го типа к ангиотензину II и нитратов. Полученные данные обосновывали постановку современных целей биомедицинских исследований, выделяя актуальность разработки новых моделей комбинированного поражения сердечно-сосудистой системы и апробации на них эффективности экспериментального применения лечебных производных следующего поколения. Складывающаяся ситуация подчеркивала актуальность исследования и установления взаимосвязи между «классическими» и «новыми» факторами риска сердечно-сосудистых осложнений, определения механизма влияния этих факторов на организм и поиска новых терапевтических средств для противодействия и блокирования упомянутых нарушений.

Целью настоящей статьи стала постановка исследовательских задач по разработке новых отдельных ферментных производных или их сочетаний для экспериментальной кардиологической энзимотерапии.

Поиск новых лекарственных средств ферментной природы

Разработка новых лекарств ведется издавна и интенсивно продолжается в настоящее время. Развитие медицинской науки достоверно продемонстрировало эффективность конструирования лекарственных производных на основе высокомолекулярных соединений. Заметное место среди них заняли препараты ферментов благодаря их высокой каталитической активности, чрезвычайной избирательности действия и тонкой чувствительности к изменению условий окружающей среды. Они эффективно вошли в клиническую практику тромболитической терапии, перспективно зарекомендовали себя в исследованиях антиоксидантной защиты сосудистой стенки, проявили протекторную активность против поражающего действия ионизирующего излучения [5–7]. Полученные результаты свидетельствовали о значимом лечебном ресурсе ферментных производных.

Разработка моделей комбинированного сосудистого поражения *in vivo*

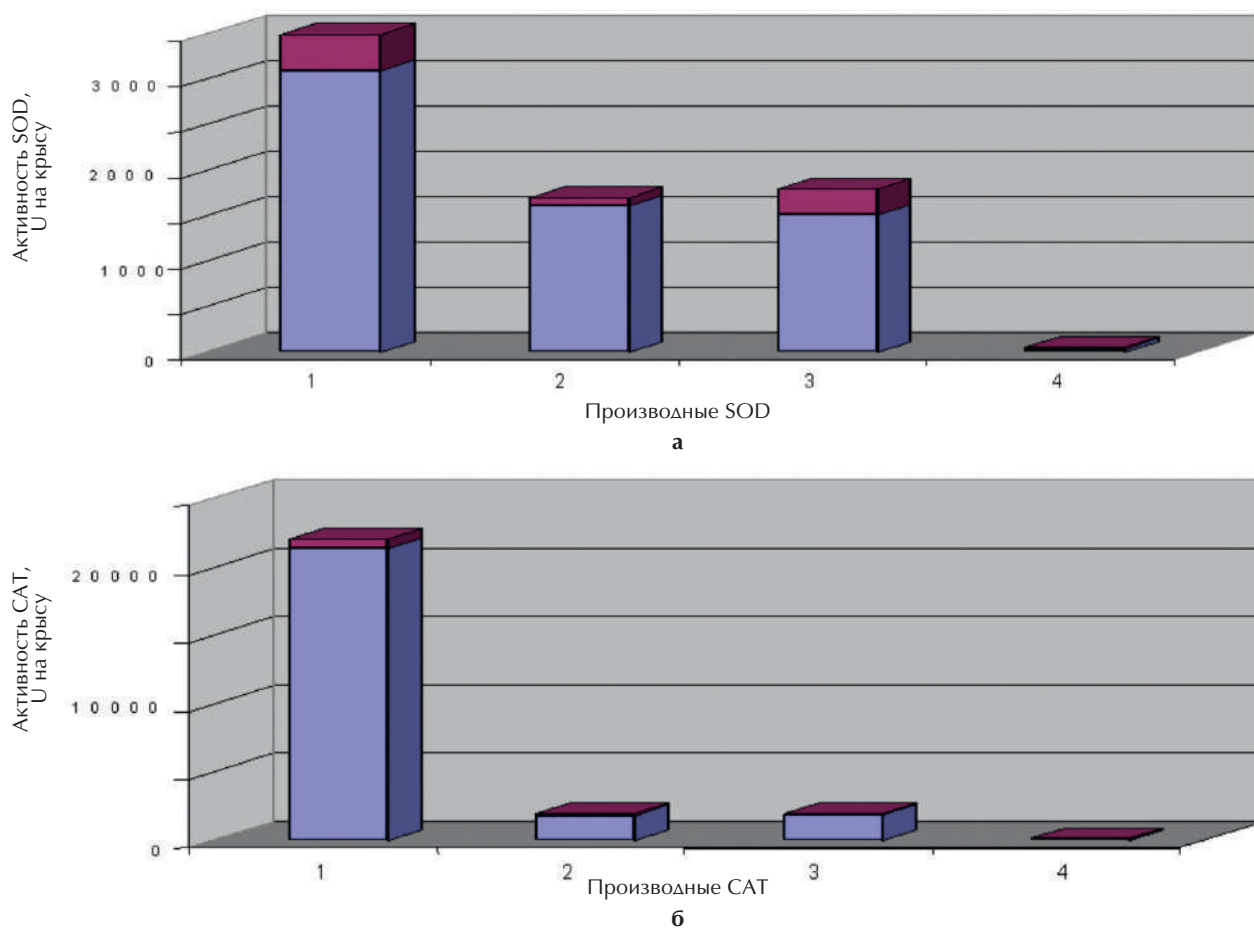
Как отмечалось выше, с развитием глобализации меняются факторы риска сердечно-сосудистых поражений. Среди них становятся актуальными изучение влияния аномальной жары на организм человека и разработка методов защиты населения от ее последствий. С худшей адаптацией к жаре связывались развитие окислительного стресса, меньшая степень снижения артериального давления и скорости распространения пульсовой волны, выраженное повышение уровня Na в плазме крови [8]. Это обосновывало разработку экспериментальных моделей сочетанного сосудистого поражения, связанного с прогипертензивными факторами, характеризующимися повышением артериального давления и концентрации натрия. Практическое осуществление такого подхода вполне может основываться, в частности, на инфузионном введении животным ангиотензина II и хлористого натрия, инициирующих подъем артериального давления. Формирование указанной модели поражения предполагает определение доз ангиотензина II и хлористого натрия, провоцирующих заметное повышение артериального давления у животных с контролем у них частоты сердечных сокращений. Видимо, развитие комбинированного сосудистого поражения (с повышением артериального давления) может быть достигнуто в рамках экспериментов (продолжительностью 48–72 часа), с выполнением нескольких контрольных опытов (по оценке влияния разных концентраций ангиотензина II и хлористого натрия по отдельности и сочетанно) для определения эффективных рабочих концентраций агентов поражения системы кровообращения животных. Такие и другие (как разработка модифицированных ферментных производных нового поколения методами химического и биологического синтеза) трудоемкие, экспериментально сложные, важные задачи ставятся современным здравоохранением перед исследователями в области науки о живом.

Биомедицинское исследование новых терапевтических подходов

Реализация запроса на новые лечебные методы может базироваться, по нашему мнению, на комбинированном/сочетанном применении ферментных средств разного класса. Полученные нами данные указывают на целесообразность использования для антиоксидантной защиты (на сосудистой стенке и в объеме кровотока) ковалентного биферментного конъюгата супероксиддисмутазы-хондроитинсульфата-каталазы (СОД-ХС-КАТ) [9] вместе с производными гиалуронидазы, регулирующими состояние эндотелиального гликокаликса [10].

Рисунок 1. Проявление биферментным конъюгатом СОД-ХС-КАТ (на модели артериального тромбоза у крыс, вызванного обработкой сосуда насыщенным раствором хлористого железа) антитромботического эффекта в дозах на два порядка величин меньше, чем для нативных СОД и КАТ, и на порядок меньших, чем для модифицированных хондроитинсульфатом (ХС) СОД и КАТ или для их смеси (СОД-ХС + КАТ-ХС).

Представлено сравнение интервалов величин оптимальных доз антитромботического действия (приведены наверху диаграммных столбцов и выделены темным цветом) для производных СОД (А) и КАТ (Б) соответственно. Обозначения: 1 — нативный фермент, 2 — ковалентный конъюгат фермента с ХС, 3 — смесь производных СОД-ХС с КАТ-ХС, 4 — биферментный конъюгат СОД-ХС-КАТ.



В СОД-ХС-КАТ гликозаминогликан эндотелиального гликокаликса хондроитинсульфат (ХС) способствовал увеличению тропности этого конъюгата к очагам поражения сосудистой стенки, в которых уже на ранних этапах развития атеросклероза растет содержание ХС [11]. Сочетание активностей СОД и КАТ не только усиливало их комбинированное антиоксидантное действие (совместно превращающих активные формы кислорода в безопасные продукты), но и благодаря их ковалентному связыванию через ХС вызывало одновременное нахождение биокатализаторов в очаге поражения. Посредством этого достигалась повышенная эффективность действия СОД-ХС-КАТ (в малых дозах) в сравнении с эффектами разнообразных смесей ферментных антиоксидантов (рис. 1) [12]. Эффективность конъюгата СОД-ХС-КАТ продемонстрирована *in vivo* не только при превентивном применении, но и при лечебном режиме (то есть после инициации развития окислительного стресса) [13]. Эти результаты заметно

расширили область потенциального применения ферментного производного СОД-ХС-КАТ, перспективность его тестирования в отношении «новых» факторов риска сердечно-сосудистых заболеваний.

В качестве двойного защитного слоя сосудистой стенки выступают эндотелий и его гликокаликс [10]. После острых сердечно-сосудистых поражений функциональное восстановление миокарда возможно при достижении значимой реперфузии инфаркт-связанной артерии, как и адекватного уровня микроциркуляции и тканевой перфузии в прилегающих областях [14]. Нарушение микроциркуляции при остром коронарном синдроме у пациентов с отсутствием «оптимальной» реперфузии способствует формированию неблагоприятного прогноза [15].

Нарушения микроциркуляции обусловлены повреждением эндотелиального гликокаликса [16]. Гиалуронидаза контролирует в организме катаболизм одного из основных компонентов эндотелиального гли-

Рисунок 2. Восстановление уровня микроциркуляции крысы (по данным флуометрии) при внутривенном болюсном введении в 1 мл физиологического раствора: 1 — без добавок к нему (контроль), 2 — нативной гиалуронидазы, 3 — модифицированной ХС гиалуронидазы, 4 — свободного ХС, 5 — смеси гиалуронидазы с ХС за 1 минуту до начала 3-часовой ишемии задней конечности крысы с последующей реперфузией (схема 1).

Представленные кривые получены по медианному показателю экспериментальных данных.

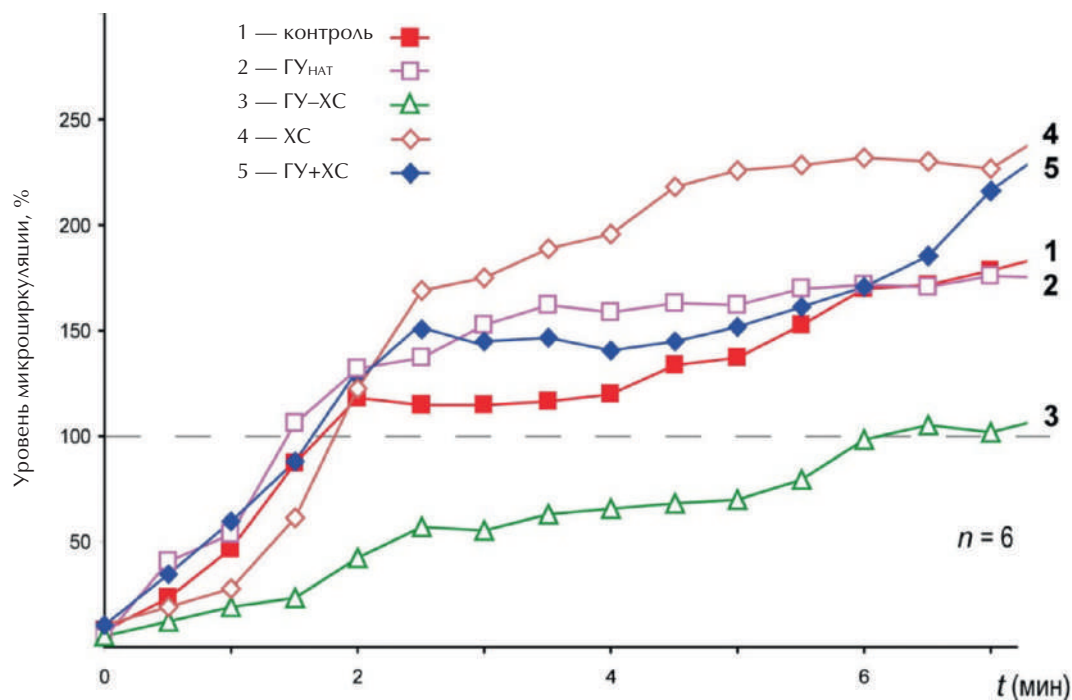
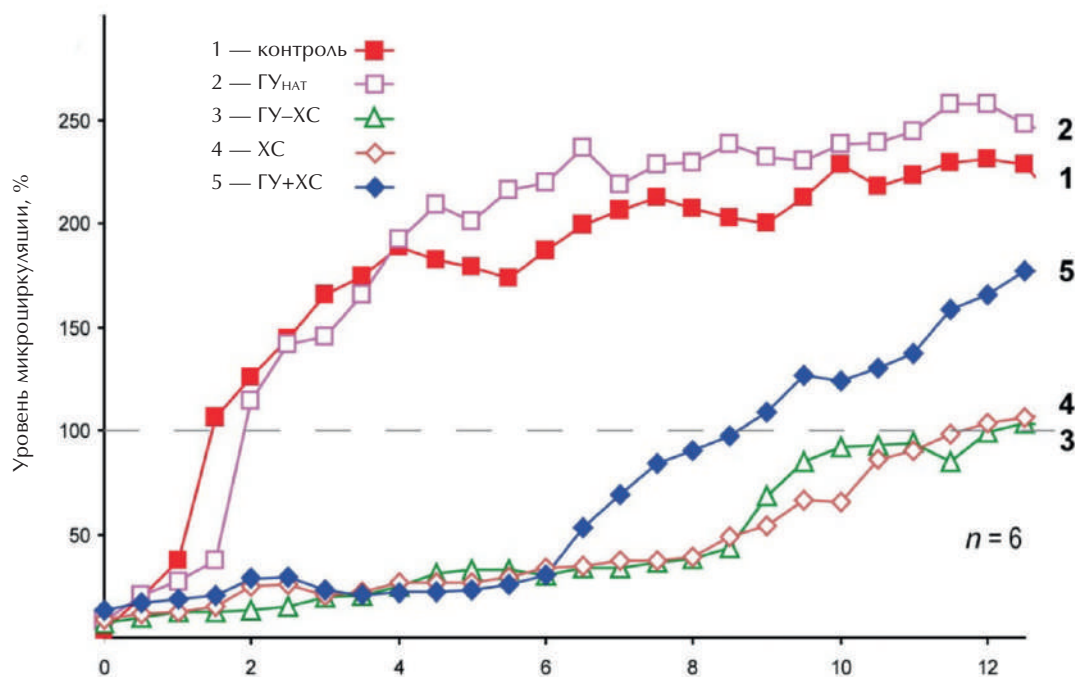


Рисунок 3. Восстановление уровня микроциркуляции крысы в ее задней конечности, по данным лазерной доплеровской флуорометрии, при внутривенном болюсном введении в 1 мл физиологического раствора: 1 — только физиологический раствор (контроль), 2 — нативной гиалуронидазы, 3 — модифицированной ХС гиалуронидазы, 4 — свободного ХС, 5 — смеси гиалуронидазы с ХС за 5 минут до окончания 3-часовой ишемии задней конечности животного с последующей реперфузией (схема 2).

Представленные кривые получены по медианному показателю экспериментальных данных.

Настоящее изучение выполнено при финансовой поддержке Российского фонда фундаментальных исследований (проект 18-015-00056) и Министерства здравоохранения Российской Федерации.



кокаликса — гиалуронана, регулируя его состояние. Превентивно введенная гиалуронидаза (даже за 1 минуту до начала 3-часовой ишемии задней конечности крысы (схема 1)) способствовала ускоренному восстановлению уровня исходной микроциркуляции (рис. 2) [10]. Продукты деградации гликокаликса, появляющиеся при ишемии, в противоположность нативному ферменту ингибировали модифицированную ХС-форму гиалуронидазы, задерживая восстановление микроциркуляции. «Острое» введение (за 5 минут до окончания 3-часовой ишемии (схема 2)) производных гиалуронидазы (нативной или модифицированной ХС) подвергает их ударному действию накопленных при ишемии к этому моменту продуктов деградации гликокаликса, в результате чего эффекты сравниваемых производных становятся еще выраженнее (по данным лазерной доплеровской флоурометрии (сравнение рис. 2 и 3)). Действие самого потока крови и нативной гиалуронидазы способствует восстановлению микроциркуляции, а применение модифицированной ХС гиалуронидазы, свободного ХС или его смеси с нативным ферментом его задерживает (рис. 3). По данным вейвлет-анализа экспериментов *in vivo*, выполненных по схеме 2, введение нативной гиалуронидазы демонстрирует достоверность различий ($p < 0,05$, ANOVA Фридмана) в миогенном и нейрогенном диапазонах колебаний. При введении модифицированной ХС гиалуронидазы, свободного ХС или его смеси с гиалуронидазой достоверность различий достигается во всех трех диапазонах: эндотелиальном, нейрогенном и миогенном [10]. Такие данные микроциркуляции свидетельствуют о достоверном росте амплитуды сигнала в миогенном и нейрогенном диапазонах, указывая на снижение жесткости сосудистой стенки и резистентности кровотоку наряду с увеличением метаболической активности эндотелия. Однонаправленность эффектов во всех трех диапазонах колебаний, зарегистрированная на вейвлет-спектрах, носит компенсационный характер нагрузки от введенных экзогенных производных. Влияние потока крови, продемонстрированное в контрольных экспериментах (при продолжительности реперфузии более 900 секунд), нивелировало эффекты этой нагрузки (в виде гидродинамических затруднений кровотоку из-за удержания гликокаликсом ХС и его ковалентных или электростатических комплексов с гиалуронидазой), задерживающей восстановление микроциркуляции. Удержание в реперфузионный период гликокаликсным

покрытием производных модифицированной ХС гиалуронидазы, свободного ХС или его электростатического комплекса с ферментом увеличивало резистентность открывающемуся после ишемии кровотоку и обусловило компенсационный вазодилатирующий вклад миогенного и нейрогенного факторов в развитие реперфузии. «Тормозящее» действие альбумина (лишенного каталитической активности и использованного в обеих схемах эксперимента: введение за 1 минуту до начала ишемии или введение за 5 минут до окончания ишемии) указывает на важность стабильной гиалуронидазной активности для быстрого восстановления адекватного уровня микроциркуляции [10]. Представленные данные свидетельствуют об участии гликокаликса в нарушениях сосудистой системы и актуальности подходов с применением производных гиалуронидазы для контролирования развития «оптимальной» реперфузии у пациентов, вполне возможно затрудненной климатическим влиянием.

Заключение

Новые вызовы здравоохранения обусловлены появлением недостаточно изученных факторов риска сердечно-сосудистых недугов.

Заметное изменение уровней конечных продуктов гликации, нарушений минерального обмена, функций щитовидной железы, приверженности терапии, воздействия изменений климатического и психосоциального характера ассоциируется с меняющимися условиями жизни. Обоснованно становятся актуальными запросы на разработку современных моделей комбинированного поражения сердечно-сосудистой системы. Новые лечебные подходы для таких случаев и выяснение механизма действия «новых» факторов риска сердечно-сосудистых осложнений на организм связаны с меняющимися условиями жизни. Заметное место занимают при этом исследования ферментных лекарственных производных и изучение курсов экспериментальной терапии отдельным или сочетанным применением биокатализаторов. Только встречное движение научных и медицинских работников приведет к прорывным результатам в этом вопросе.

Авторы заявляют об отсутствии конфликта интересов.

Поступила 03.06.2019

Принята в печать 06.07.2019

ЛИТЕРАТУРА/REFERENCES

- Smirnova M.D., Barinova I.V., Fofanova T.V., Blankova Z.N., Svirida O.N., Ageev F.T., Boytsov S.A. What "new factors should be considered when assessing cardiovascular risk? *Cardiovascular Therapy Preven.* 2018; 17 (6): 77–85. <http://dx.doi.org/10.15829/1728-8800-2018-6-77-85>
- Fouillet A., Rey G., Laurent F., Pavillon G., Bellec S., Guihenneuc-Jouyaux C., Clavel J., Iogla E., Heman D. Excess mortality related to the August 2003 heat wave in France. *Int. Arch. Occup. Environ. Health.* 2016; 80 (1): 16–24. Doi: 10.1007/s00420-006-0089-4
- Revich B.A., Shaposhnikov D.A., Podol'naya M.A., Khor'kova T.L., Kvasha E.A. Heat waves in southern cities of European Russia as risk factors for premature mortality. *Studies on Russian Economic Development.* 2015; 26 (2): 142–150. Doi: 10/1134?S1075700715020100
- Ageev F.T., Smirnova M.D., Svirida O.N., Kuzmina A.E., Shatalina L.S. Impact of the intake of cardiac drugs on adaptation to high temperatures in patients with cardiovascular diseases under the conditions of the abnormally hot summer of 2010. *Ther. Archive.* 2013; 85 (3): 63–69.
- Maksimenko A.V. Cardiobiopharmaceuticals in the conception of drug targeting delivery: practical results and research perspectives. *Acta Naturae.* 2012; 4 (3): 72–87.
- Maksimenko A.V. Results and achievements in the engineering of pharmacological enzymes for clinical application. *Med. Res. Arch.* 2018; 6 (1): 1–13. <http://journals.ke-i.org/index.php/mra>
- Oltarzhevskaja N.D., Krichevsky G.E., Korovina M.A., Shvets V.I., Kubatiev A.A. Methods of delivery of medications for the treatment of oncological diseases. *Biomedical Chemistry: Research and Methods.* 2019; 2 (1): 1. e 00089. Doi: 10.18097/bmcrm00089
- Smirnova M.D., Ageev F.T., Svirida O.N., Ratova L.G., Kononova G.G., Tikhadze A.K., Lankin V.Z. Health effects of hot summer weather in patients with intermediate and high cardiovascular risk. *Cardiovascular. Ther. Preven.* 2013; 12 (4): 56–61.
- Maksimenko A.V. Widening and elaboration of consecutive research into therapeutic antioxidant enzyme derivatives. *Oxid. Med. Cell. Longev.* 2016; 2016, 9 pages. <http://dx.doi.org/10.1155/2016/3075695>
- Maksimenko A., Turashev A., Fedorovich A., Rogoza A., Tischenko E. Hyaluronidase proof for endothelial glycocalyx as partaker of microcirculation disturbances. *J. Life Sci.* 2013; 7 (2): 171–188. www.davidpublishing.com
- Yla-Herttuala S., Sumivuori H., Karkola K., Mottonen M., Nikkari T. Glycosaminoglycans in normal and atherosclerotic human coronary arteries. *Lab. Invest.* 1986; 54 (4): 402–407.
- Maksimenko A.V., Golubykh V.L., Tischenko E.G. The combination of modified antioxidant enzymes for anti-thrombotic protection of the vascular wall: the significance of covalent connection of superoxide dismutase and catalase activities. *J. Pharm. Pharmacol.* 2004; 56: 1463–1468. Doi: 10.1211/0022357044544
- Maksimenko A.V., Vavaeva A.V., Abramov A.A., Vavaev A.V., Lakomkin V.L. Medicative and preventive action of bienzyme superoxide dismutase - chondroitin sulfate-catalase conjugate at endotoxic shock. *Technologies of living systems.* 2014; 11 (2): 35–44.
- Roe M.T., Ohman E.M., Moa A.C., Christenson R.H., Mahaffey K.W., Granger C.B., Harrington R.A., Califf R.M., Krucoff M.W. Shifting the open-artery hypothesis downstream: the quest for optimal reperfusion. *J. Am. Coll. Cardiol.* 2001; 37 (1): 9–18.
- Miura T., Miki T. Limitation of myocardial infarct size in the clinical setting: current status and challenges in translating animal experiments into clinical therapy. *Basic Res. Cardiol.* 2008; 103 (6): 501–513.
- Rehm M., Bruegger D., Christ F., Conzen P., Tiel M., Jacob M., Chappel D., Stoeckelhuber M., Welsh U., Reichart B., Peter K., Becker B.F. Shedding of the endothelial glycocalyx in patients undergoing major vascular surgery with global and regional ischemia. *Circulation.* 2007; 116 (17): 1896–1906.

<https://10.36396/MS.2020.16.1.005>

Моноциты как основная популяция клеток периферической крови, экспрессирующих С-реактивный белок

О.А. ГУСЕВА¹, И.С. МЕЛЬНИКОВ^{1,2}, Е.С. ЗУБКОВА¹, С.Г. КОЗЛОВ¹, Ю.Н. АВТАЕВА¹, З.А. ГАББАСОВ¹

¹ФГБУ «НМИЦ кардиологии» Минздрава России, 3-я Черепковская ул., 15а, Москва, 121552, Российская Федерация,

²ИМБП РАН, Хорошевское шоссе, 76а, Москва, 123007, Российская Федерация

Резюме

Данные крупных проспективных исследований демонстрируют корреляционную связь уровня С-реактивного белка (СРБ) в крови и риска развития неблагоприятных сердечно-сосудистых событий. Однако остаются малоизученными уровень экспрессии СРБ клетками периферической крови и их способность синтезировать СРБ.

Цель исследования. Определение уровней экспрессии СРБ циркулирующими клетками периферической крови. Исследование экспрессии мРНК СРБ макрофагами, полученными из моноцитов периферической крови.

Материал и методы. Исследовали эритроциты, тромбоциты и лейкоциты периферической крови 6 добровольцев в возрасте от 30 до 60 лет. Для идентификации фенотипа клеток крови применяли метод проточной цитофлуориметрии с использованием панели моноклональных антител, конъюгированных с различными флуорохромами, а именно CD235a-PE-Cy7, CD41-APC, CD45-PerCP-Cy5.5 и CD14-APC-Cy-7. Уровень экспрессии клетками крови СРБ определяли по уровню флуоресценции связанных с целевыми клетками FITC-конъюгированных моноклональных антител к СРБ («ИМТЕК», Россия). Для определения мРНК СРБ применяли метод количественной полимеразной цепной реакции (ПЦР) с последующим анализом специфичности амплификаций с помощью электрофореза в агарозном геле. Об экспрессии СРБ макрофагами, полученными из моноцитов периферической крови, судили по количеству мРНК, выделенной после их активации липополисахаридом (ЛПС).

Результаты. Результаты исследования показали, что СРБ экспрессируют 85,0±10,5% моноцитов; лимфоциты, тромбоциты и эритроциты — 7,5±0,6, 3,0±0,3 и 4,3±0,5% соответственно. Методом количественной ПЦР в небольших количествах мРНК СРБ была зарегистрирована в макрофагах, активированных ЛПС. Ее уровень незначительно, в 0,79±0,73 раза (p=0,96, n=6), отличался относительно гена «домашнего хозяйства».

Заключение. Обнаружено, что СРБ присутствует на внешней клеточной мембране до 90% циркулирующих моноцитов и до 10% лимфоцитов, в то время как эритроциты и тромбоциты не несут на своей поверхности СРБ. Установлена возможность синтеза СРБ стимулированными ЛПС макрофагами, полученными из моноцитов периферической крови.

Ключевые слова: С-реактивный белок, внепеченочный синтез С-реактивного белка, моноциты, макрофаги.

Monocytes as a major population of peripheral blood cells expressing C-reactive protein

O.A. GUSEVA¹, I.S. MELNIKOV^{1,2}, E.S. ZUBKOVA¹, S.G. KOZLOV¹, YU.N. AVTAEVA¹, Z.A. GABBASOV¹

¹National Medical Research Centre of Cardiology of the Ministry of Health of the Russian Federation, 3rd Cherepkovskaya str., 15a, Moscow, 121552 Russian Federation,

²Institute of biomedical problems of Russian Academy of Sciences, Khoroshevskoe shosse, 76a, Moscow, 123007, Russian Federation

Summary

Data from major prospective studies demonstrate a correlation between blood C-reactive protein (CRP) levels and the risk of adverse cardiovascular events. However, the level of expression of CRP by peripheral blood cells and their ability to synthesize CRP remains poorly studied.

The purpose of the study. Determination of CRP expression levels by circulating peripheral blood cells. Investigation of expression of CRP mRNA by macrophages obtained from peripheral blood monocytes.

Material and methods. erythrocytes, platelets and leukocytes of peripheral blood were studied in 6 volunteers aged 30 to 60 years.

To identify the blood cell phenotype, the method of flow cytometry was used using a panel of monoclonal antibodies conjugated with different fluorophores, namely, CD235a-PE-Cy7, CD41-APC, CD45-PerCP-Cy5.5 and CD14-APC-Cy-7. Blood cell expression level of CRP was determined by fluorescence level of FITC-conjugated monoclonal antibodies to CRP associated with target cells (IMTEK, Russia). The method of quantitative polymerase chain reaction (PCR) with the subsequent analysis of specificity of amplifications by electrophoresis in agarose gel was used for determination of mRNA of CRP. The expression of DRR by macrophages derived from peripheral blood monocytes was judged by the amount of mRNA isolated after their activation by lipopolysaccharide (LPS).

The results. The results of the study showed that CRP express 85.0±10.5% monocytes, lymphocytes, platelets and red blood cells — 7.5±0.6, 3.0±0.3 and 4.3±0.5% respectively. The method of quantitative PCR in small amounts of CRP mRNA was registered in macrophages activated by LPS. Its level was insignificant, by 0.79±0.73 times (p=0.96, n=6), differed from the "household" gene.

Conclusion. It was found that CRP is present on the outer cell membrane up to 90% of circulating monocytes and up to 10% of lymphocytes, while red blood cells and platelets do not carry CRP on their surface. The possibility of synthesis of CRP by stimulated LPS macrophages obtained from peripheral blood monocytes has been established.

Key words: C-reactive protein, extrahepatic synthesis of C-reactive protein, monocytes, macrophages.

Сведения об авторах:

Гусева Ольга Андриановна, Guseva Olga Andrianovna, e-mail: gusoa@mail.ru, <http://orcid.org/0000-0003-0353-8482>, научный сотрудник.

Мельников Иван Сергеевич, Melnikov Ivan Sergeevich, e-mail: ivsgm@mail.ru, <http://orcid.org/0000-0001-5241-3091>, младший научный сотрудник.

Зубкова Екатерина Сергеевна, Zubkova Ekaterina Sergeevna, e-mail: ver-mishel@mail.ru, младший научный сотрудник.

Козлов Сергей Геннадьевич, Kozlov Sergey Gennadievich, e-mail: bestofall@inbox.ru, <http://orcid.org/0000-0001-8800-1670>, старший научный сотрудник.

Автаева Юлия Николаевна, Avtaeva Julia Nikolaevna, e-mail: julia94fs@mail.ru, <http://orcid.org/0000-0002-3701-9747>, младший научный сотрудник.

Габбасов Зуфар Ахнафович, Gabbasov Zufar Akhnafovich, e-mail: zufargabbasov@yandex.ru, <http://orcid.org/0000-0003-3878-2573>, главный научный сотрудник.

В настоящее время принято считать, что хроническое воспаление играет значимую роль в инициации и развитии атеросклеротического процесса. Данные крупных проспективных исследований демонстрируют корреляционную связь уровня С-реактивного белка (СРБ) в крови и риска развития неблагоприятных сердечно-сосудистых событий, в том числе инфаркта миокарда, ишемического инсульта, внезапной сердечной смерти. Анализ исследования PROVE-IT TIMI 22 показал взаимосвязь снижения концентрации СРБ в плазме крови и риска повторных коронарных событий у пациентов с острым коронарным синдромом [1]. В исследовании REVERSAL показано, что снижение концентраций СРБ на фоне интенсивной терапии статинами у пациентов с ишемической болезнью сердца коррелирует с замедлением прогрессирования атеросклеротического поражения коронарных артерий [2]. Таким образом, нативный СРБ находит все большее применение как значимый биомаркер риска развития неблагоприятных сердечно-сосудистых событий при атеросклерозе, сопоставимый по эффективности с холестерином и его фракциями. На основании полученных данных Центром контроля и профилактики заболеваний Американской ассоциации сердца СРБ был отнесен к независимым биомаркерам сердечно-сосудистого риска [3].

Однако уровень экспрессии СРБ клетками периферической крови и их способность синтезировать СРБ остаются малоизученными. Целью исследования было определение уровней экспрессии СРБ циркулирующими клетками периферической крови и исследование экспрессии мРНК СРБ макрофагами, полученными из моноцитов периферической крови.

Материал и методы

Образцы крови. Исследовали эритроциты, тромбоциты и лейкоциты периферической крови добровольцев в возрасте от 30 до 60 лет. Для изучения фенотипа циркулирующих клеточных элементов кровь

отбирали из локтевой вены в пробирки с цитратом натрия. Определение уровней экспрессии форм СРБ и анализ фенотипа циркулирующих клеток крови проводили в образцах крови с помощью проточного цитофлуориметра FACSCanto™ II (Becton Dickinson, США). Для идентификации различных популяций клеточных микровезикул применяли следующие панели моноклональных антител, конъюгированных с различными флюорохромами: CD235a-PE-Cy7 для выявления эритроцитов; CD41-APC для выявления тромбоцитов, CD45-PerCP-Cy5.5 для выявления лейкоцитов и CD14-APC-Cy-7 для выявления моноцитов (Becton Dickinson, США). Уровень экспрессии клетками крови СРБ определяли по уровню флуоресценции связанных с целевыми клетками моноклональных антител к СРБ (МОН CRP клон 372, «ИМТЕК», Россия). В качестве контроля использовали неиммуногенные иммуноглобулины мыши (IgG1), конъюгированные с аналогичными флюорохромами (IgG1-FITC и IgG1-PE). В каждой пробе анализировали не менее 10 000 событий. Обработку данных проводили при помощи программного пакета FACSDiva™ (Becton Dickinson, США).

Исследование соответствует стандартам надлежащей клинической практики (Good Clinical Practice) и принципам Хельсинкской декларации. Исследование было одобрено локальным этическим комитетом. Все добровольцы были ознакомлены с целями и основными положениями исследования, дали информированное согласие на участие в исследовании.

Полимеразная цепная реакция. Для выявления потенциальной способности макрофагов к самостоятельному синтезу СРБ определяли уровень мРНК, выделенной из липополисахаридов (ЛПС) — стимулированных макрофагов, полученных из моноцитов периферической крови, и клеток линии гепатоцеллюлярной карциномы человека HepG2 методом количественной полимеразной цепной реакции (ПЦР). Реакцию проводили с использованием интеркалирующего красителя SYBR™ Green (Thermo Fischer,

Таблица 1. Праймеры для количественной ПЦР.

Ген	Сенс-праймер	Антисенс-праймер	Ампликон (пар нуклеотидов)	Матрица
ActB	5'-CCTGGCACCCAGCACAAT-3'	5'-GGGCCGGACTCGTCATAC -3'	144	1149-292
СРБ-1	5'- TCAAAGCCTTCACTGTGTGC-3'	5'- TACCCAGAACTCCACGATCC-3'	245	247-491
СРБ-2	5'- GTCTTGACCAGCCTCTCTCA-3	5'- GTCGAGGACAGTTCCTGTGA-3'	167	129-295

Примечание. ActB — бета-актин.

США) в усилителе системы ПЦР в реальном времени Step One Plus™ (Applied Biosystems, США). В качестве праймеров были применены уникальные пары комплементарных олигодезоксинуклеотидов, комплементарных анализируемой мРНК / кДНК (таблица 1). Реакционная смесь (25 мкл) содержала 5–8 нгкДНК и 10 пмоль праймера в соответствии со стандартным протоколом («Синтол», Россия). Контрольная смесь содержала все компоненты, за исключением матрицы, замененной деионизированной водой. После начальной стадии денатурации было выполнено 40 циклов амплификации для всех пар праймеров с отжигом и удлинением при 60 °С в течение 60 секунд. Специфичность амплификации анализировали путем плавления продуктов после завершения ПЦР, а также с помощью электрофореза ампликонов в 1,5%-ном агарозном геле, забуференным трис-ацетат-ЭДТА (ТАЕ) (Thermo Fischer, США).

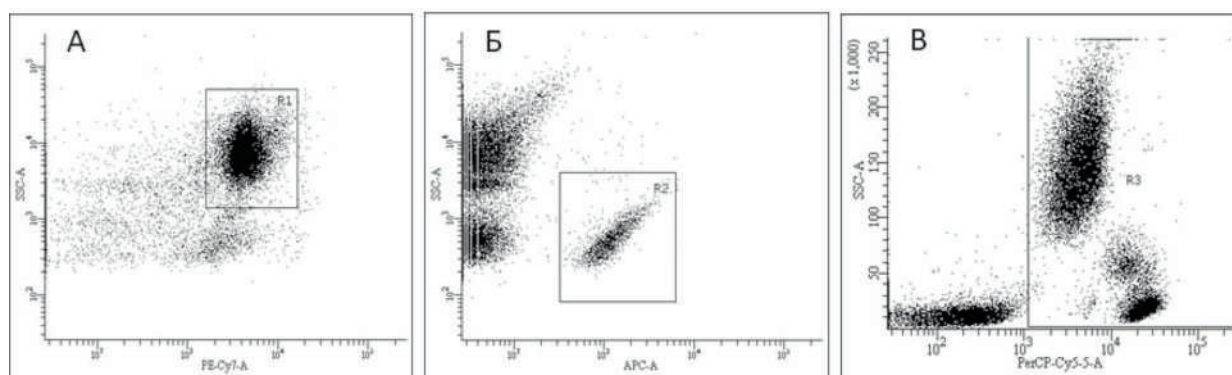
Для выделения РНК из клеток линии HepG2 применяли метод культивирования в среде Игла — DMEM (Thermo Fischer, США), модифицированной по Дульбекко с содержанием глюкозы 1 г/л, 10% FBS (Thermo Fischer, США) и 100 мкМ раствора аминокислот MEM (Thermo Fischer, США). Через 2 пассажа клетки стимулировали добавлением в культуральную среду 20 нг/мл рекомбинантного IL-6 (SCI-Store, Россия). Через 18 часов клетки промывали фосфатно-солевым буферным раствором («Диа-М», Россия) и лизировали для последующего выделения РНК.

Для выделения РНК из активированных макрофагов использовали культуру клеток, приготовленную следующим образом. Мононуклеарные клетки выделяли из цельной крови центрифугированием в градиенте плотности фиколл-верографин DIACOLL («Диа-М», Россия), плотность — 1,077 г/мл. Выделенные клетки высевали в лунки 24-луночного планшета в концентрации 2x10⁶/мл в среде 1640 Roswell Park Memorial Institute — RPMI (Thermo Fischer, США), с добавлением 10%-ной фетальной бычьей сыворотки FBS (Thermo Fischer, США), 2 мМ L-глутамин (Thermo Fischer, США), 50 ед./мл пенициллина и стрептомицина (Thermo Fischer, США). Через 1 час неприкрепленные клетки удаляли, а прикрепленные клетки культивировали в той же среде с добавлением 10 нг/мл GM-CSF (Mytenyi Biotech, Германия) при 37 °С в атмосфере 5% CO₂. Через двое суток часть использованной среды заменяли свежей средой с добавлением GM-CSF. Через трое суток среду заменяли на X — VIVO-15 (Lonza, Швейцария) с добавлением 1 мМ пирувата натрия, 2 мМ L — глутамин (Thermo Fischer, США) и раствора минимальных незаменимых сред — MEM (Thermo Fischer, США), в соотношении 1:100. Через 48 часов добавляли ЛПС в концентрации 100 нг/мл (Sigma-Aldrich, США) и продолжали культивирование в течение 24 часов.

Выделенные РНК в количестве 3 мкг использовали для синтеза кодирующей ДНК (кДНК) с олиго(dT)праймером с помощью коммерческого набора

Рисунок 1. Определение областей гейтирования на диаграммах зависимости интенсивности бокового рассеяния света (SSC-A) от интенсивности флуоресценции различных антител к специфическим маркерам для выявления различных типов клеток крови.

а — антитела к CD235a-PE-Cy7, гейт R1-эритроциты; б — антитела к CD41-APC, гейт R2-тромбоциты; в — антитела к CD45-PerCP-Cy5.5, гейт R3-лейкоциты.



Maxima™ First Strand (Thermo Fischer, США). Реакцию проводили в соответствии с протоколом производителя.

Статистический анализ. Значения нормального распределения были выражены как среднее \pm стандартное отклонение (Mean \pm SD). Для проверки гипотез, связанных с видом распределения, был применен критерий Шапиро — Уилка W. Сравнение групп данных проводили непараметрическим критерием U-критерием Манна — Уитни для сравнения двух групп и критерием Краскела — Уоллиса ANOVA для сравнения трех групп данных и более. Различия считали статистически значимыми при $p < 0,05$. Статистический анализ выполнен с помощью программного пакета SPSS Statistics™ версии 23.0 (SPSS Inc., USA).

Результаты

Экспрессия СРБ на поверхности эритроцитов, тромбоцитов и клеток лейкоцитарного ряда. Провели исследование уровней связывания антител к СРБ циркулирующими эритроцитами, тромбоцитами и лейкоцитами. Для определения фенотипа циркулирующих клеток крови использовали антитела к CD235a для выявления эритроцитов, антитела к CD41 для выявления тромбоцитов и антитела к CD45 для выявления клеток лейкоцитарного происхождения. Для этого на диаграммах зависимости интенсивности бокового рассеяния света (SSC-A) от интенсивности флуоресценции различных антител к специфическим маркерам выделяли области (гейты), которые характеризуют различные типы клеток крови, а именно: для выявления эритроцитов выделяли клетки из гейта R1, которые были положительны по связыванию антител к CD235a-PE-Cy7 (рисунок 1а); для выявления тромбоцитов выделяли клетки из гейта R2, которые были положительны по связыванию антител к CD41-APC (рисунок 1б); для выявления клеток лейкоцитарного ряда выделяли клетки из гейта R3, которые были положительны по связыванию антител к CD45-PerCP-Cy5.5 (рисунок 1в).

Для регистрации СРБ на поверхности клеток крови использовали конъюгат антител к СРБ с FITC. В качестве негативного контроля использовали неиммуногенный иммуноглобулин (IgG1-FITC) мыши, конъюгированный тем же флуорохромом. На рисунке 2б приведена типичная картина связывания антител к СРБ-FITC популяцией CD45-положительных лейкоцитов в сравнении с неиммуногенными иммуноглобулинами IgG1-FITC (рисунок 2а). Измерение уровня экспрессии СРБ разными популяциями клеток крови показало, что только небольшая часть эритроцитов экспрессирует на своей поверхности СРБ. Около $4,3 \pm 0,5\%$ от общего количества CD235a-положительных эритроцитов оказываются СРБ-положительными. Только $3,0 \pm 0,3\%$ от CD41-положительных тромбоцитов экспрессируют на своей поверхности СРБ, тогда как СРБ в значительных количествах, на поверхности

Таблица 2. Количество клеток, несущих на своей поверхности СРБ.

	Клетки крови	СРБ-положительные клетки, %
1	CD235a-положительные эритроциты	$4,3 \pm 0,5$
2	CD41-положительные тромбоциты	$3,0 \pm 0,3$
3	CD45-положительные лейкоциты	$20,2 \pm 1,8$

Примечание. Указано содержание клеток в целевой популяции, %.

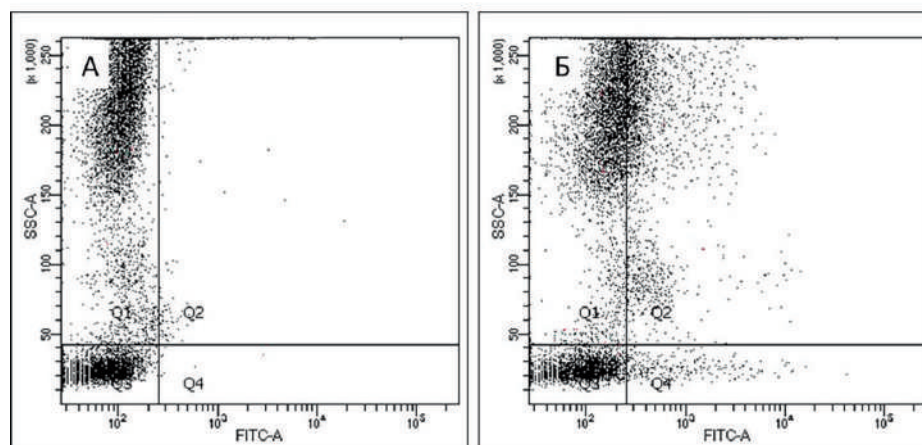
$20,2 \pm 1,8\%$ клеток от общей популяции, обнаруживается на CD45-положительных клетках лейкоцитарного ряда (таблица 2).

Экспрессия СРБ на поверхности моноцитов. На следующем этапе работ мы более подробно исследовали моноцитарную популяцию CD45-положительных лейкоцитов, которые были помечены антителами к CD14. Применяв гейтирование по двум флуорохромам, CD45-PerCP-Cy5.5 и CD14-APC-Cy-7, мы выделили зону клеток с фенотипом CD45+/CD14+ (гейт R3, рисунок 3). После обработки лейкоцитов антителами к СРБ-FITC и IgG1-FITC стало понятным, что $85,0 \pm 10,5\%$ клеток моноцитарного ряда связывают на своей мембране СРБ (рисунок 4б, квадрант Q4). В то же время данные клетки не обнаруживали неспецифического связывания с IgG1 ($0,1\%$; рисунок 4а, квадрант Q4).

Экспрессия мРНК СРБ в макрофагах. Для выявления потенциальной способности активированных макрофагов к самостоятельному синтезу СРБ мы определяли уровень мРНК, выделенной из ЛПС-стимулированных макрофагов, полученных из моноцитов периферической крови, методом количественной ПЦР. В качестве положительного контроля использовали мРНК СРБ гепатоцитов (линия HepG2), как интактных, так и стимулированных IL-6. Результаты исследования отражены на рисунке 5 (данные электрофореза в агарозном геле).

Было обнаружено, что экспрессия мРНК СРБ в ЛПС-стимулированных макрофагах отличалась от экспрессии мРНК конститутивного гена в $0,79 \pm 0,73$ раза, в HepG2 — в $1,0 \pm 0,6$ раза, а в HepG2, стимулированных IL-6, — в $4,9 \pm 1,52$ раза ($p < 0,05$, критерий Крускала — Уоллиса ANOVA). Кроме того, экспрессия СРБ была подтверждена электрофорезом ампликонов в $1,5\%$ -ном агарозном геле. Размеры продуктов ПЦР, которые соответствовали СРБ, составляли 167 и 245 пар нуклеотидов. Продукт ПЦР конститутивного гена, ActB, составил 144 пары нуклеотидов. Оба транскрипта мРНК СРБ (245 пар нуклеотидов и 167 пар нуклеотидов) были обнаружены в низких концентрациях в полученных из моноцитов крови макрофагах. Транскрипты мРНК СРБ в HepG2 и HepG2, стимулированных IL6, были взяты в качестве положительного контроля. Таким образом выяснено, что стимулированные ЛПС-макрофаги, полученные из моноцитов, экспрессируют низкие уровни транскриптов СРБ.

Рисунок 2. Связывание неиммуногенных иммуноглобулинов IgG1-FITC (а) и антител к СРБ-FITC (б) с CD45-положительными лейкоцитами.



Эти эксперименты показывают, что ЛПС-стимулированные макрофаги экспрессируют невысокие уровни транскриптов СРБ.

Обсуждение

Согласно устоявшейся концепции, СРБ синтезируется гепатоцитами и секретируется в кровоток, в котором циркулирует в свободном состоянии. Тем не менее к настоящему времени накоплены данные о том, что СРБ (в особенности его мономерная форма) может связываться в кровотоке с клеточными элементами крови. Так, J. Nabersberger и соавт. выявили мономерный СРБ на циркулирующих в крови микрочастицах у пациентов с острым инфарктом миокарда [4]. СРБ также выявляли на циркулирующих эндотелиальных

микрочастицах [5]. В ряде исследований показано, что СРБ может связываться с мембранами тромбоцитов [6–8].

Целью нашего исследования было выявление СРБ на поверхности циркулирующих клеток крови: эритроцитов, лейкоцитов и тромбоцитов. Мы использовали панель конъюгированных с цитофлюорохромами антител, позволяющую одновременно определять исследуемые клетки крови и выявлять наличие на их поверхности СРБ. Было показано, что из циркулирующих клеток крови преимущественно моноциты несут на своей поверхности СРБ. Наличие СРБ на моноцитах может быть объяснено связыванием свободно циркулирующего СРБ с моноцитарными мембранами. Известно, что связывание СРБ с отрицательно заряженными фосфолипидами на мембранах активированных клеток является необходимым условием для диссоциации СРБ [6]. Также описано средство СРБ с присутствующими на неактивированных клетках липидными рафтами — особыми участками плазматической мембраны, обогащенными фосфолипидами и холестерином. Сложная структурная композиция липидных рафтов, включающая в себя не только основной лиганд СРБ (фосфатидилхолин), но также холестерин и иные фосфолипиды, может создавать условия, необходимые для связывания СРБ с клеточной мембраной [9].

Другим объяснением наличия СРБ на моноцитах может быть внепеченочный синтез СРБ. Q. Dong и соавт. выявили экспрессию СРБ альвеолярными макрофагами [10]. Была описана экспрессия СРБ циркулирующими моноцитами [11], а также линией макрофагов U937 [12].

Методом количественной ПЦР мы исследовали экспрессию мРНК СРБ макрофагами, дифференцированными из циркулирующих в крови моноцитов и стимулированных ЛПС, и сравнили с экспрессией мРНК СРБ в нестимулированных и стимулированных IL-6 гепатоцитах. По полученным данным,

Рисунок 3. Идентификация субпопуляции моноцитов.

Связывание антител CD14-APC-Cy-7 с CD45-положительными лейкоцитами; гейт R3 — CD45+/CD14-положительные моноциты.

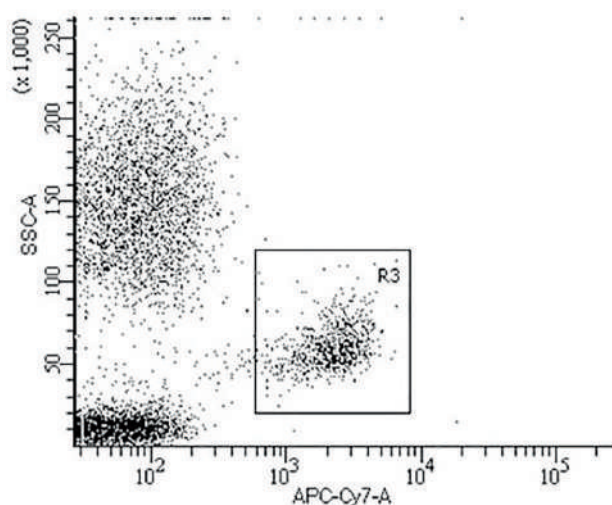
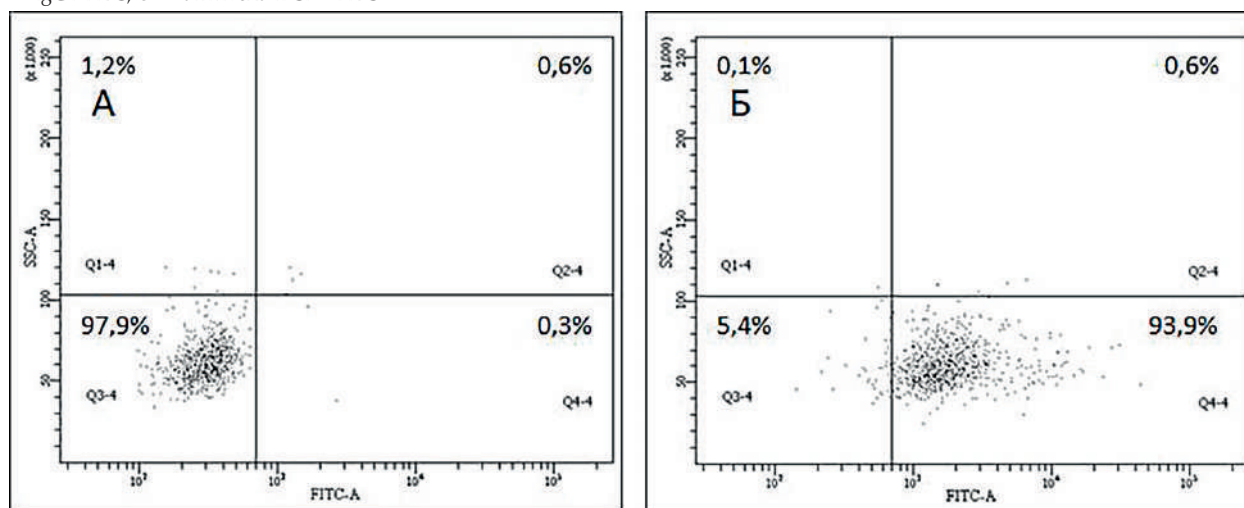


Рисунок 4. Связывание СРБ с CD45+/CD14+ моноцитами периферической крови.

а — IgG1-FITC; б — антитела к СРБ-FITC



уровень экспрессии мРНК СРБ в стимулированных макрофагах, полученных из моноцитов периферической крови, незначительно отличался от нестимулированных гепатоцитов. Это может говорить о том, что активированные ЛПС макрофаги способны синтезировать СРБ.

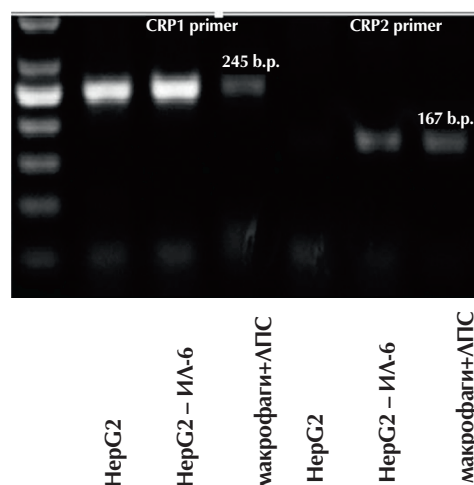
Заключение

Обнаружено, что СРБ присутствует на внешней клеточной мембране до 90% циркулирующих моноцитов и до 10% лимфоцитов, в то время как эритроциты и тромбоциты не несут на своей поверхности СРБ. Установлена возможность синтеза СРБ стимулированными ЛПС макрофагами, полученными из моноцитов периферической крови.

Авторы заявляют об отсутствии конфликта интересов

ЛИТЕРАТУРА/REFERENCES

- Ridker P.M., Cannon C.P., Morrow D., Rifai N., Rose L.M., McCabe C.H. et al. C-reactive protein levels and outcomes after statin therapy. *N. Engl. J. Med.* 2005; 352: 20–28. doi: 10.1056/NEJMoa042378.
- Nissen S.E., Tuzcu E.M., Schoenhagen P., Crowe T., Sasiela W.J., Tsai J. et al. Statin therapy, LDL cholesterol, C-reactive protein, and coronary artery disease. *N. Engl. J. Med.* 2005; 352: 29–38. doi: 10.1056/NEJMoa042000.
- Pearson T.A., Mensah G.A., Alexander R.W., Anderson J.L., Cannon R.O. 3rd, Criqui M. et al. Markers of inflammation and cardiovascular disease: application to clinical and public health practice: a statement for healthcare professionals from the Centers for Disease Control and Prevention and the American Heart Association. *Circulation.* 2003; 107: 499–511. doi: 10.1161/01.cir.0000052939.59093.45.
- Habersberger J., Strang F., Scheichl A., Htun N., Bassler N., Merivirta R.M. et al. Circulating microparticles generate and transport monomeric C-reactive protein in patients with myocardial infarction. *Cardiovasc. Res.* 2012 Oct 1; 96 (1): 64–72. doi: 10.1093/cvr/cvs237.
- Crawford J.R., Trial J., Nambi V., Hoogeveen R.C., Taffet G.E., Entman M.L. Plasma Levels of Endothelial Microparticles Bearing Monomeric C-reactive Protein are Increased in Peripheral Artery Disease. *J. Cardiovasc. Transl. Res.* 2016 Jun; 9 (3): 184–93. doi: 10.1007/s12265-016-9678-0.
- Eisenhardt S.U., Habersberger J., Murphy A., Chen Y.C., Woollard K.J., Bassler N. et al. Dissociation of pentameric to monomeric C-reactive protein on activated platelets localizes inflammation to atherosclerotic plaques. *Circ. Res.* 2009 Jul 17; 105 (2): 128–37. doi: 10.1161/CIRCRESAHA.108.190611.
- Molins B., Peña E., de la Torre R., Badimon L. Monomeric C-reactive protein is prothrombotic and dissociates from circulating pentameric C-reactive protein on adhered activated platelets under flow. *Cardiovasc. Res.* 2011 Nov 1; 92 (2): 328–37. doi: 10.1093/cvr/cvr226.
- Eisenhardt S.U., Habersberger J., Peter K. Monomeric C-reactive protein generation on activated platelets: the missing link between inflammation and atherothrombotic risk. *Trends Cardiovasc Med.* 2009 Oct; 19 (7): 232–7. doi: 10.1016/j.tcm.2010.02.002.
- Ji S.R., Wu Y., Zhu L., Potempa L.A., Sheng F.L., Lu W. et al. Cell membranes and liposomes dissociate C-reactive protein (CRP) to form a new, biologically active structural intermediate: mCRP(m). *FASEB J.* 2007 Jan; 21 (1): 284–94.
- Dong Q., Wright J.R. Expression of C-reactive protein by alveolar macrophages. *J. Immunol.* 1996 Jun 15; 156 (12): 4815–20.
- Kolb-Bachofen V., Puchta-Teudt N., Egenhofer C. Expression of membrane-associated C-reactive protein by human monocytes: indications for a selectin-like activity participating in adhesion. *Glycoconj. J.* 1995 Apr; 12 (2): 122–7.
- Ciubotaru I., Potempa L.A., Wander R.C. Production of modified C-reactive protein in U937-derived macrophages. *Exp. Biol. Med. (Maywood).* 2005 Nov; 230 (10): 762–70.

Рисунок 5. Электрофореграмма ампликонов ПЦР различных клеток: нестимулированных наивных гепатоцитов (HepG2), стимулированных ИЛ-6 гепатоцитов (HepG2-ИЛ-6) и макрофагов, стимулированных ЛПС.

<https://10.36396/MS.2020.16.1.006>

Количественное определение изотипов антител к пептидам, имитирующим структуру β 1-адренорецептора, у кардиологических больных

А.Я. ШЕВЕЛЕВ¹, Е.В. ЯНУШЕВСКАЯ^{1,2}, Л.Н. ЛИПАТОВА^{1,2}, Т.В. ШАРФ², И.Б. КУЗНЕЦОВА²,
Е.Н. МАМОЧКИНА², Н.М. КАШИРИНА^{1,2}, М.М. ПЕКЛО^{1,2}, И.Н. РЫБАЛКИН^{1,2},
П.Н. РУТКЕВИЧ^{1,2}, М.А. СЛИНКИН^{1,2}, Е.Р. МАСЛОВА¹, М.В. КОСТЮКЕВИЧ², Н.А. МИРОНОВА²,
К.А. ЗЫКОВ², С.П. ГОЛИЦЫН², М.В. СИДОРОВА², Е.Е. ЕФРЕМОВ², Т.Н. ВЛАСИК^{1,2}

¹ООО «МонА», ул. Кастанаевская, 38, стр. 1, Москва, 121108, Российская Федерация;

²ФГБУ «Национальный медицинский исследовательский центр кардиологии» Минздрава России, ул. 3-я Черепковская, 15а, Москва, 121552, Российская Федерация

Резюме

Аутоантитела к β 1-адренорецептору могут играть важную роль в развитии некоторых заболеваний сердечно-сосудистой системы. Иммуноферментный анализ (ИФА) с использованием синтетических пептидов, традиционно применяемый с целью детекции таких антител, не позволяет получать адекватные данные, вероятно, вследствие слабого сходства конформаций пептидов с пространственной структурой внеклеточных участков β 1-адренорецептора.

Цель исследования. Усовершенствовать метод ИФА для детекции аутоантител к β 1-адренорецептору за счет отдельного определения аутоантител изотипов IgG1, IgG2, IgG3, IgG4, IgM и IgA.

Материал и методы. Предложена модификация метода ИФА с использованием пептидов, соответствующих последовательностям первой и второй внеклеточных петель β 1-адренорецептора, и вторых антител, специфических к вышеуказанным изотипам иммуноглобулинов человека. Метод опробован на панели образцов сыворотки крови, полученных от пациентов с дилатационной кардиомиопатией (ДКМП), желудочковой аритмией и ишемической болезнью сердца.

Результаты. Для некоторых групп больных зафиксированы небольшие превышения средних значений сигналов отдельных изотипов антител по сравнению с группой здоровых добровольцев, однако эти отличия не являются статистически значимыми. Доля сигналов «выше уровня нормы» в группе больных ДКМП составила 21% для изотипа IgG1 и от 6 до 16% для остальных изотипов, что весьма далеко от частоты встречаемости аутоантител к β 1-адренорецептору (70–80%), наблюдаемой у больных ДКМП при использовании функциональных методов анализа. В других группах доля таких сигналов не превысила 30% ни для одного изотипа антител.

Заключение. Раздельное измерение изотипов не привело к существенному увеличению информативности метода.

Ключевые слова: β 1-адренорецептор, аутоантитела, иммуноферментный анализ, изотипы, пептиды, сердечно-сосудистые заболевания.

Quantitative detection of antibody isotypes to peptides mimicking the structure of β 1-adrenergic receptor in cardiac patients

A.Y. SHEVELEV¹, E.V. YANUSHEVSKAYA^{1,2}, L.N. LIPATOVA^{1,2}, T.V. SHARF², I.B. KUZNETSOVA²,
E.N. MAMOCHKINA², N.M. KASHIRINA^{1,2}, M.M. PEKLO^{1,2}, I.N. RYBALKIN^{1,2}, P.N. RUTKEVICH^{1,2},
M.A. SLINKIN^{1,2}, E.R. MASLOVA¹, M.V. KOSTYUKEVICH², N.A. MIRONOVA², K.A. ZYKOV², S.P. GOLITSYN²,
M.V. SIDOROVA², E.E. EFREMOV², T.N. VLASIK^{1,2}

¹MonA LLC, 38/1 Kastanayevskaya St., 121108, Moscow, Russian Federation;

²National Medical Research Center of Cardiology, 15A 3rd Cherepkovskaya St., 121552, Moscow, Russian Federation

Summary

Autoantibodies to β 1-adrenergic receptor may play a role in the development of certain cardiovascular system diseases. Synthetic peptide-based enzyme-linked immunosorbent assay (ELISA), traditionally used for the detection of such antibodies, does not allow to obtain adequate data, probably due to the poor similarity of peptide conformations to the spatial structure of the extracellular regions.

Aim of the study: to improve the peptide-based ELISA method for the detection of autoantibodies to β 1 adrenergic receptor by a separate determination of the IgG1, IgG2, IgG3, IgG4, IgM and IgA autoantibody isotypes. **Material and methods:** a modification of the ELISA method with peptides corresponding to the sequences of the β 1-adrenergic receptor first and second extracellular loops, and secondary antibodies specific to the above-mentioned human immunoglobulin isotypes. The method has been tested on a panel of samples obtained from patients with dilated cardiomyopathy (DCM), arrhythmia and coronary heart disease.

Results: small excess of the signal mean values of individual antibody isotypes have been recorded for some groups of patients in comparison with the group of healthy volunteers. However, these differences were not statistically significant. The proportion of signals «above the

normal level» in the group of DCM patients was 21% for IgG1 isotype and from 6% to 16% for the other isotypes, which is far away from the frequency of β 1-adrenergic receptor autoantibodies observed in DCM patients (70%–80%) when used functional methods of analysis. In other groups, the proportion of such signals did not exceed 30% for any antibody isotype.

Conclusion: the separate measurement of isotypes did not lead to a significant increase in the method's informative value.

Key words: β 1-adrenoreceptor, autoantibodies, enzyme-linked immunosorbent assay, isotypes, peptides, cardiovascular diseases

Сведения об авторах:

Шевелев Александр Ясенович — к. б. н., главный специалист ООО «МонА»; e-mail: a.shevelev@gmail.com; +7 (916) 644-30-95; <https://orcid.org/0000-0003-4305-4132> (автор, ответственный за переписку).

Янушевская Елена Вадимовна — научный сотрудник лаборатории клеточной инженерии; e-mail: yanushevskaya@yandex.ru

Липатова Людмила Николаевна — к. б. н., ст. научный сотрудник лаборатории клеточной инженерии; e-mail: Liliudon3005@yandex.ru

Шарф Татьяна Васильевна — научный сотрудник лаборатории иммунохимии; e-mail: tsharf@rambler.ru, <https://orcid.org/0000-0003-1993-9264>

Кузнецова Ирина Борисовна — мл. научный сотрудник лаборатории иммунохимии; e-mail: moscow-nona@yandex.ru <https://orcid.org/0000-0002-0893-7979>

Мамочкина Елена Николаевна — биолог лаборатории иммунохимии; e-mail: emchn@yandex.ru <https://orcid.org/0000-0002-0146-1285>

Каширина Наталья Михайловна — научный сотрудник лаборатории клеточной инженерии; e-mail: kashka55@yandex.ru

Пекло Михаил Михайлович — к. б. н., ст. научный сотрудник лаборатории клеточной инженерии; e-mail: Peclo@yandex.ru

Рыбалкин Игорь Николаевич — научный сотрудник лаборатории клеточной инженерии; e-mail: irybalkin@yahoo.com

Руткевич Павел Николаевич — научный сотрудник лаборатории клеточной инженерии; e-mail: p.rutkevich@gmail.com

Слинкин Михаил Алексеевич — к. б. н., эксперт лаборатории клеточной инженерии; e-mail: mikh.slinkin@gmail.com

Маслова Елена Раульевна — специалист ООО «МонА»; e-mail: lenam1305@gmail.com

Костюкевич Марина Валентиновна — к. м. н., мл. научный сотрудник отдела клинической электрофизиологии и рентгенохирургических методов лечения нарушений ритма сердца; e-mail: marik988@gmail.com <https://orcid.org/0000-0001-9022-1058>

Миронова Наталия Александровна — к. м. н., ст. научный сотрудник отдела клинической электрофизиологии и рентгенохирургических методов лечения нарушений ритма сердца; e-mail: mirona01@mail.ru, <https://orcid.org/0000-0002-2374-3718>

Зыков Кирилл Алексеевич — д. м. н., проф., гл. научный сотрудник лаборатории иммунопатологии сердечно-сосудистых заболеваний; e-mail: kirillaz@inbox.ru

Голицын Сергей Павлович — д. м. н., проф., гл. научный сотрудник отдела клинической электрофизиологии и рентгенохирургических методов лечения нарушений ритма сердца; e-mail: golitsyn@cardio.ru <https://orcid.org/0000-0001-9913-9974>

Сидорова Мария Владимировна — к. х. н., проф., вед. научный сотрудник лаборатории синтеза пептидов; e-mail: mvs.peptide@gmail.com <https://orcid.org/0000-0003-2540-6325>

Ефремов Евгений Евгеньевич — к. б. н., вед. научный сотрудник лаборатории иммунохимии; e-mail: efremoveugene@rambler.ru, <https://orcid.org/0000-0002-7756-7027>

Власик Татьяна Николаевна — к. б. н., вед. научный сотрудник лаборатории клеточной инженерии; e-mail: tanya.vlasik@gmail.com

Введение

Аутоантитела к β 1-адренорецептору могут вносить существенный вклад в патогенез ряда сердечно-сосудистых заболеваний, в первую очередь дилатационной кардиомиопатии (ДКМП) [1]. При связывании с β 1-адренорецептором аутоантител-агонистов происходит активация рецептора, сопровождающаяся передачей сигнала через G-белки и аденилатциклазу внутрь клетки с повышением внутриклеточного уровня сАМР [2]. Постоянная стимуляция локализующихся в сердечной мышце β 1-адренорецепторов аутоантителами оказывает кардиотоксическое действие [3], которое в конечном счете может приводить к хронической сердечной недостаточности [4], аритмии [5] и развитию признаков ДКМП [6]. Стимулирующим потенциалом в основном обладают аутоантитела ко второй внеклеточной петле рецептора (аминокислоты 197–222) и в меньшей степени к его первой внеклеточной петле (аминокислоты 121–132) [2, 7].

Наиболее адекватными считаются функциональные методы определения аутоантител-агонистов к β 1-адрено-

рецептору: измерение хронотропного эффекта на культуре кардиомиоцитов крысы [8] или детекция повышения внутриклеточной концентрации сАМР в клетках с рекомбинантным β 1-адренорецептором [2]. Частота встречаемости аутоантител к β 1-адренорецептору, определяемая функциональными методами, у больных ДКМП составляет 70–80%, не превышая нескольких процентов у здоровых людей [2, 9]. К сожалению, оба метода весьма трудоемки и плохо воспроизводимы.

Самым распространенным до недавнего времени методом определения аутоантител-агонистов в исследовательских целях был иммуноферментный анализ (ИФА) с использованием синтетических пептидов, соответствующих последовательности второй внеклеточной петли [10, 11]. С его помощью, в частности, было продемонстрировано повышение частоты встречаемости аутоантител к β 1-адренорецептору у пациентов с нарушениями ритма и проводимости сердца [12]. Однако в последние годы у ведущих ученых, работающих в данном направлении, сформировалось мнение о неудовлетворительности данных, получаемых методом ИФА с использованием пептидов, вследствие их

слабой корреляции с результатами функциональных методов [9, 13, 14]. По-видимому, причина заключается в отличии конформаций синтетических пептидов от природной конформации второй внеклеточной петли и высокой конформационной чувствительности антител-агонистов [15]. Рядом групп ведутся разработки альтернативных подходов к проблеме диагностики аутоантител к β 1-адренорецептору на основе иммунологических методов анализа [16–18].

Недавно внимание ученых начали привлекать необычные изотипические характеристики аутоантител к β 1-адренорецептору. Судя по косвенным признакам, функционально активные аутоантитела к β 1-адренорецептору в основном относятся к подклассу IgG3 [19, 20]. При этом информация о том, какие классы и подклассы иммуноглобулинов в основном взаимодействуют с эпитопами первой и второй внеклеточных петель β 1-адренорецептора у пациентов с определенными нозологиями, в литературе отсутствует.

В настоящем исследовании предпринята попытка повысить информативность ИФА с использованием пептидных антигенов за счет дифференциации анализа по изотипам иммуноглобулинов и в случае успеха установить преимущественную изотипическую принадлежность антител к β 1-адренорецептору у пациентов с различными видами сердечно-сосудистых заболеваний.

Материал и методы

Пациенты и образцы для анализа. Процедура отбора и обследования пациентов с диагнозом ДКМП ($n=38$), с желудочковыми нарушениями ритма сердца (ЖНРС) идиопатического характера без признаков органического заболевания сердца (группа ЖНРС-И, $n=37$), с ишемической болезнью сердца (ИБС) и нарушениями ритма второй градации по Лауну и выше (группа ИБС с ЖНРС, $n=37$), больных ИБС без ЖНРС ($n=14$) и здоровых добровольцев ($n=16$) была описана нами ранее [17]. Все пациенты и добровольцы подписали информированное согласие об участии в исследовании, включающее разрешение на опубликование результатов в научных изданиях.

Венозную кровь собирали в пробирки Monovette Serum Z/4.9 ml (Sarstedt) и отстаивали в течение 30 минут. Сыворотку отделяли от эритроцитов центрифугированием, аликвотировали и замораживали при температуре 70 °С.

Синтетические пептиды. 9-членный пептид β 3 (EYGSFFCEL), являющийся фрагментом (125–133) первой внеклеточной петли β 1-адренорецептора, получали методом ступенчатого твердофазного синтеза, 26-членный пептид β 8 (HWWRAESDEARRCYNDPKCCDFVTNR), соответствующий последовательности (197–222) второй внеклеточной петли, получали методом конвергентного синтеза на твердой фазе [21]. Очистку пептидов производили с помощью обращенно-фазовой высокоэффективной жидкостной хроматографии в условиях, предотвращающих димеризацию продуктов за счет окисления свободных сульфгидрильных групп остатков цистеина. Дизайн, структура и синтез нелинейного пептида β 25, моделирующего конформацию второй внеклеточной петли β 1-адренорецептора, были выполнены в НИИЦ кардиологии ранее [22].

Антиизотипические антитела. Биотинилированные мышинные моноклональные антитела против Fc-фрагментов иммуноглобулинов человека подклассов IgG1, IgG2, IgG3, IgG4 и биотинилированные аффинно очищенные поликлональные антитела козы против иммуноглобулинов человека классов IgM и IgA приобретали у компании Thermo Fisher Scientific.

ИФА. Пептиды в концентрации 1 мкг/мл в фосфатно-солевом буферном растворе (PBS) адсорбировали на поверхности 96-луночных планшетов для ИФА (Corning) в течение ночи при 4 °С. Мы отказались от использования карбонат-бикарбонатного буфера, традиционно применяемого при адсорбции пептидов и белков на поверхности планшетов для ИФА, поскольку инкубация пептида β 8 в щелочных условиях (рН 9,4) приводила к замыканию S-S связей и появлению значительного количества пептидных олигомеров.

На следующий день раствор пептидов удаляли, планшеты промывали 4 раза PBS с 0,05% Tween-20 и наносили по 100 мкл образцов сыворотки, разведенных в 20 раз блокирующим раствором, содержащим 18% казеинового концентрата СВС1 (5,5% коллоидный раствор казеина, Stereospecific Detection Technologies) и 0,05% Tween-20 в PBS. Инкубацию с образцами сыворотки проводили в течение 1 часа при 37 °С с качанием планшетов на орбитальном термощейкере, 500 об./мин., после чего сыворотку удаляли, планшеты промывали 4 раза PBS с 0,05% Tween-20 и инкубировали с биотинилированными антителами: анти-IgG1 0,5 мкг/мл, анти-IgG2 1,25 мкг/мл, анти-IgG3 0,33 мкг/мл, анти-IgG4 2 мкг/мл, анти-IgM 0,5 нг/мл, анти-IgA 0,75 нг/мл, по 100 мкл в блокирующем растворе 1 час в тех же условиях. Затем антитела удаляли, планшеты промывали 4 раза, наносили по 100 мкл конъюгата полимерной формы пероксидазы хрена со стрептавидином Streptavidin-PolyHRP80 (Stereospecific Detection Technologies), 0,2 мкг/мл в блокирующем растворе, и инкубировали 30 минут при комнатной температуре с качанием. После 4-кратной отмывки связавшийся конъюгат проявляли при помощи хромогенного субстрата 3,3',5,5'-тетраметилбензидина с перборатом натрия в цитратном буферном растворе (рН 5,2) в течение 15 минут при комнатной температуре в темноте. Реакцию останавливали добавлением 10%-ной серной кислоты и считывали значения оптической плотности при 450 нм.

Нормировка сигналов и статистическая обработка. Анализ каждого образца проводили в двух параллелях, полученные значения усредняли. Чтобы сравнивать сигналы, полученные в разных экспериментах и на разных планшетах, все сигналы нормировали на сигнал референсной сыворотки, представленной на каждом планшете, с пептидом β 8. Для изотипа IgG1 в качестве референсной использовали сыворотку крови здорового донора с добавлением 40 нг/мл рекомбинантных химерных (мышь/человек) антител подкласса IgG1, способных распознавать вторую внеклеточную петлю β 1-AR [17]. Для остальных изотипов использовали сыворотку крови одного из пациентов, характеризующуюся достаточно высоким уровнем связывания антител всех изотипов с пептидом β 8, как продемонстрировано в таблице.

Рисунок 1. Распределение специфических сигналов в группах пациентов и здоровых добровольцев в виде «ящиков с усами». Средние значения обозначены крестиками, выбросы не показаны

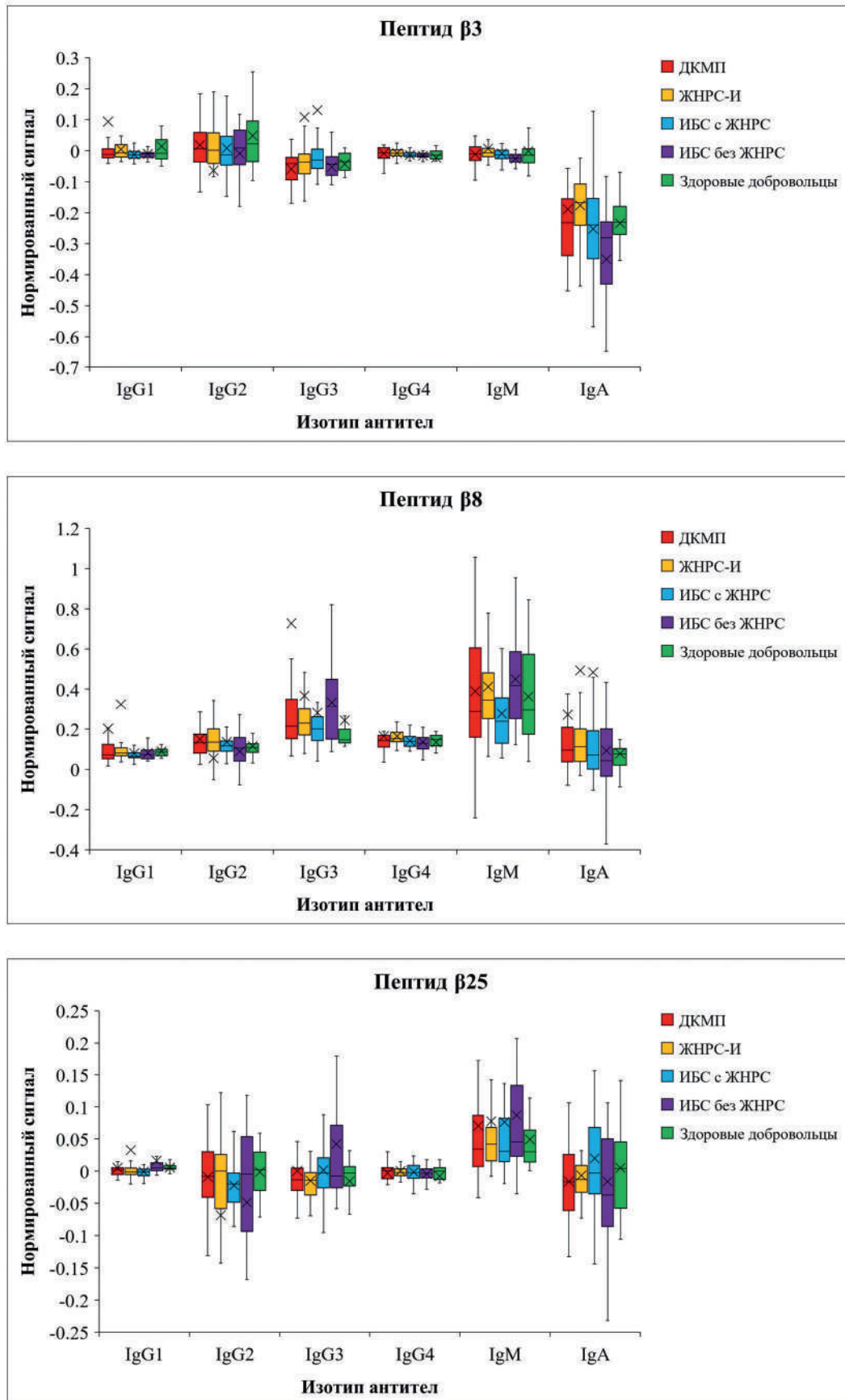


Таблица 1. Типичный пример значений оптической плотности, полученных для референсных сывороток

Антиген	Изотипы антител					
	IgG1	IgG2	IgG3	IgG4	IgM	IgA
Пептид $\beta 8$	1,228	0,345	0,633	0,258	2,044	0,581
Без пептида	0,132	0,116	0,361	0,068	0,387	0,434

Различия в распределениях нормированных сигналов между группами пациентов для каждого изотипа антител оценивали при помощи U-критерия Манна — Уитни, а различия средних значений — при помощи t-критерия Стьюдента. Различия считали значимыми при $p < 0,01$.

Результаты

Содержание аутоантител к $\beta 1$ -адренорецептору определяли методом ИФА с использованием в качестве антигенов иммобилизованных на поверхности иммунологического планшета синтетических пептидов $\beta 3$ (фрагмент последовательности первой внеклеточной петли $\beta 1$ -адренорецептора), $\beta 8$ (последовательность второй внеклеточной петли) и $\beta 25$ (бициклический дисульфид, моделирующий пространственную структуру второй внеклеточной петли). Подклассы IgG1, IgG2, IgG3, IgG4 и классы IgM и IgA антител выявляли при помощи биотинилированных вторых антител, направленных к соответствующему изотипу иммуноглобулинов человека.

Для проведения измерений использовали разведение сывороток 1:20, так как в предварительных экспериментах было показано, что начиная с этого уровня величина сигнала ИФА становится обратно пропорциональной разведению сыворотки. В процессе работы выяснилось, что некоторые сыворотки демонстрируют весьма высокий уровень фона, что, по-видимому, объясняется неспецифическим связыванием иммуноглобулинов сыворотки с поверхностью планшета. Поэтому сигналом специфического связывания антител с определенным пептидом мы считали разность между величиной оптической плотности, полученной при инкубации сыворотки с этим пептидом, и величиной фонового сигнала, полученного при проведении ИФА с той же сывороткой, но без пептида. Во многих случаях эти вычисления приводили к отрицательным значениям специфических сигналов. Мы интерпретировали такие результаты как отсутствие специфического связывания антител с данным пептидом при одновременном снижении уровня неспецифического связывания благодаря экранированию поверхности планшета адсорбированным пептидом.

На рис. 1 представлены распределения нормированных специфических сигналов в группах пациентов и здоровых добровольцев для каждого пептида и изотипа антител. Как можно видеть, все медианы и большинство средних значений для пептида $\beta 3$ близки к нулю или отрицательны. Пептид $\beta 25$ демонстрирует слабые, но по-

ложительные сигналы лишь для антител класса IgM. Для пептида $\beta 8$, напротив, медианы и средние значения сигналов от всех анализируемых изотипов положительны, что означает наличие в сыворотках пациентов антител, способных к специфической реакции с данным пептидом. Наиболее заметное отличие в распределении сигналов обнаружено между пациентами с ДКМП и здоровыми добровольцами для комбинации $\beta 8$ IgG3 ($p=0,014$). Однако ни для одной из четырех групп пациентов отличия ни по средним значениям, ни по распределениям сигналов как таковым в сравнении с контрольной группой здоровых добровольцев для любой комбинации «пептид — изотип» не являются статистически значимыми.

Следует отметить, что распределения сигналов в пределах групп не носят характер гауссовых: некоторые сигналы превосходят средние значения на порядок и более. Поэтому важной характеристикой, потенциально имеющей диагностическую ценность, может служить доля сигналов, превышающих определенное пороговое значение. В качестве такого значения, выделяющего сигналы «выше нормы» для каждой комбинации «пептид — изотип», была выбрана величина $(M + 2\sigma)$, где M — среднее значение соответствующего сигнала в группе здоровых добровольцев, σ — стандартное отклонение в этой же группе.

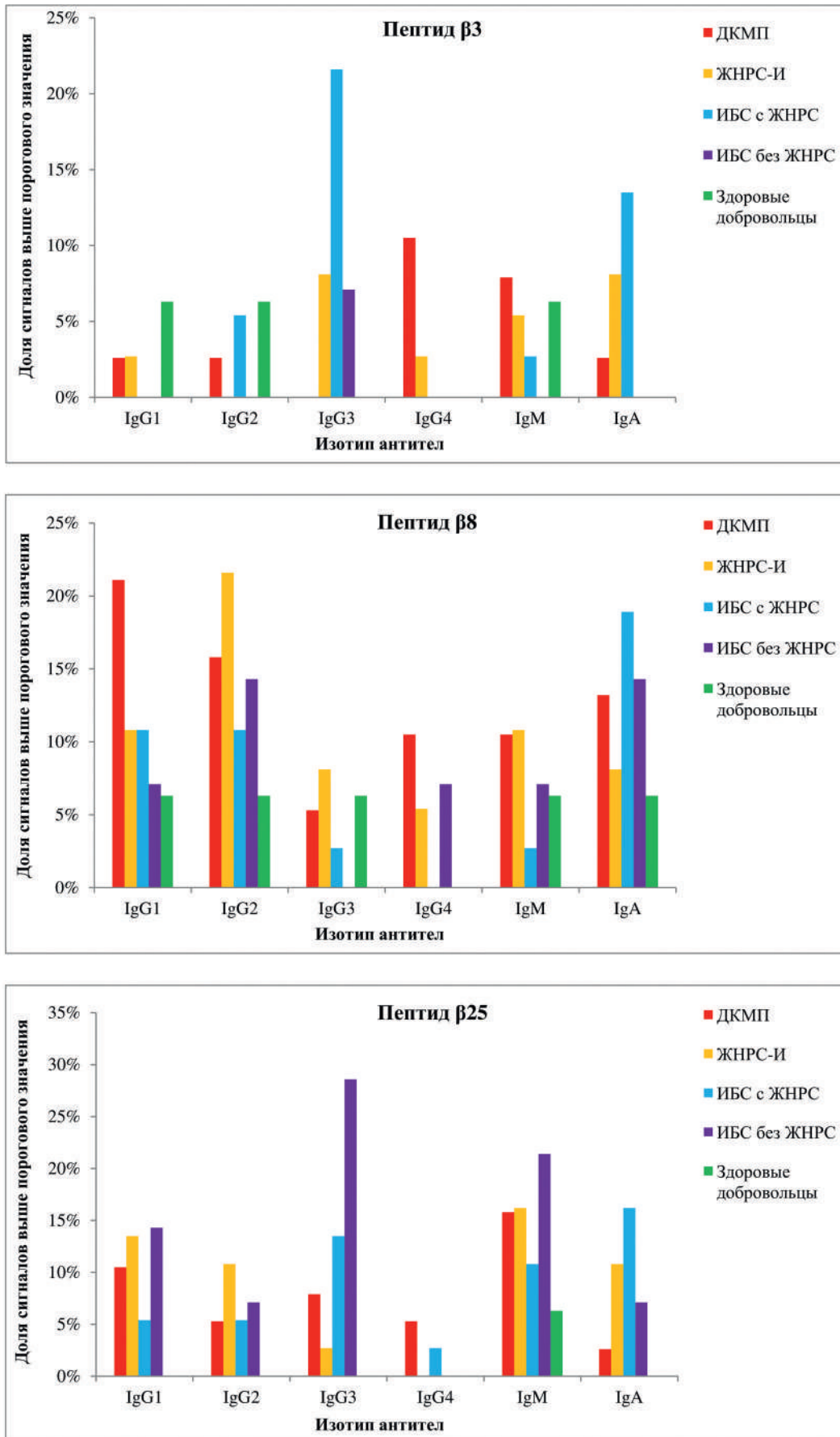
Можно видеть (рис. 2), что доля сигналов выше порогового уровня варьирует в диапазоне 5–20% достаточно случайным образом, не превосходя 30% ни в одной из групп пациентов. В частности, доля таких сигналов для пептида $\beta 8$ и изотипа IgG1 составляет 21% в сравнении с 6% в группе здоровых добровольцев, а для остальных изотипов — от 6 до 16%, причем наименьшее значение зафиксировано для изотипа IgG3. Для пептида $\beta 25$ доля сигналов IgM в группе ДКМП составляет 10,5%, а в группе здоровых добровольцев — 6,2%.

Обсуждение

Задачей настоящего исследования было измерение содержания антител изотипов IgG1, IgG2, IgG3, IgG4, IgM и IgA, специфически реагирующих с синтетическими пептидами, соответствующими фрагментам первой и второй внеклеточных петель молекулы $\beta 1$ -адренорецептора. В идеале следовало бы ожидать, что хотя бы для одного изотипа антител доля сигналов выше порогового уровня нормы в группе больных ДКМП окажется близкой к частоте встречаемости аутоантител к $\beta 1$ -адренорецептору, определенной посредством функциональных методов анализа (70–80%). Однако результаты проведенных экспериментов не подтвердили этого предположения: распределения сигналов в группах пациентов и здоровых добровольцев слабо отличаются друг от друга, а доля сигналов выше порогового значения ни для одной комбинации «пептид — изотип» не превосходит 30%. В целом различия между исследованными группами соответствуют случайным статистическим флуктуациям, ожидаемым для использованных в работе размеров выборок.

Можно предположить, что в спектрах конформаций, принимаемых пептидами на поверхности планшета для

Рисунок 2. Доля сигналов каждой комбинации «пептид — изотип», превышающих пороговые значения, в группах пациентов



ИФА, доли конформаций, точно соответствующих пространственным структурам первой и второй внеклеточных петель молекулы β 1-адренорецептора, достаточно малы или вообще отсутствуют. Поэтому человеческие антитела, реагирующие с пептидами, необязательно окажутся способны распознавать природный β 1-адренорецептор. С другой стороны, весьма вероятно, что некоторая часть реальных аутоантител к β 1-адренорецептору по этой же причине не будет обнаружена анализом.

Что касается нелинейного пептида β 25, дизайн которого имел целью наилучшим образом воспроизвести конформацию второй внеклеточной петли, то для этого пептида сигналы всех изотипов, кроме IgM, близки к нулю, а различий между долей IgM-сигналов выше порога в группе ДКМП по сравнению с группой здоровых добровольцев практически не наблюдается. К сожалению, данный пептид не оправдал возлагавшихся на него ожиданий.

ЛИТЕРАТУРА/REFERENCES

- Bornholz B., Roggenbuck D., Jahns R., Boege F. Diagnostic and therapeutic aspects of β 1-adrenergic receptor autoantibodies in human heart disease. *Autoimmun Rev.* 2014; 13 (9): 954–962. <https://doi.org/10.1016/j.autrev.2014.08.021>
- Nikolaev V., Boivin V., Störk S., Angermann C.E., Ertl G., Lohse M.J., Jahns R.A. Novel Fluorescence Method for the Rapid Detection of Functional β 1-Adrenergic Receptor Autoantibodies in Heart Failure. *J. Am. Coll. Cardiol.* 2007; 50 (5): 423–431. <https://doi.org/10.1016/j.jacc.2007.03.051>
- Jane-wit D., Altuntas C., Johnson J., Yong S., Wickley P.J., Wang C., Popovic Z.B., Damson D.S., Perez D.M., Tuohy V.K. β 1-Adrenergic Receptor Autoantibodies Mediate Dilated Cardiomyopathy by Agonistically Inducing Cardiomyocyte Apoptosis. *Circulation.* 2007; 116 (4): 399–410. <https://doi.org/10.1161/circulationaha.106.683193>
- Boivin-Jahns V., Jahns R., Boege F. Relevant effects of β 1-adrenoceptor autoantibodies in chronic heart failure. *Frontiers in Bioscience.* 2018; 23 (11): 2146–2156. <https://doi.org/10.2741/4695>
- Zuo L., Du Y., Ma J., Wang K., Zhao Y., Bai F., Wu B., Ma X., Liu H. Pro-arrhythmic action of autoantibodies against the second extracellular loop of β 1-adrenoceptor and its underlying molecular mechanisms. *Int. J. Cardiol.* 2015; 198: 251–258. <https://doi.org/10.1016/j.ijcard.2015.06.144>
- Jahns R., Boivin V., Lohse M. Beta 1-adrenergic receptor-directed autoimmunity as a cause of dilated cardiomyopathy in rats. *Int. J. Cardiol.* 2006; 112 (1): 7–14. <https://doi.org/10.1016/j.ijcard.2006.05.008>
- Wallukat G., Wöllenberg A., Morwinski R., Pitschner H.F. Anti- β 1-adrenoceptor autoantibodies with chronotropic activity from the serum of patients with dilated cardiomyopathy: Mapping of epitopes in the first and second extracellular loops. *J. Mol. Cell. Cardiol.* 1995; 27 (1): 397–406. [https://doi.org/10.1016/s0022-2828\(08\)80036-3](https://doi.org/10.1016/s0022-2828(08)80036-3)
- Wenzel K., Schulze-Rothe S., Haberland A., Müller J., Wallukat G., Davideit H. Performance and in-house validation of a bioassay for the determination of β 1-autoantibodies found in patients with cardiomyopathy. *Heliyon.* 2017; 3 (7): e00362. <https://doi.org/10.1016/j.heliyon.2017.e00362>
- Bornholz B., Hanzen B., Reinke Y., Felix S.B., Jahns R., Schimke I., Wallukat G., Boege F. Detection of DCM-associated β 1-adrenergic receptor autoantibodies requires functional readouts or native human β 1-receptors as targets. *Int. J. Cardiol.* 2016; 202: 728–730. <https://doi.org/10.1016/j.ijcard.2015.10.068>
- Matsui S., Fu M., Shimizu M., Fukuoka T., Teraoka K., Takekoshi N., Murakami E., Hjalmarson A. Dilated Cardiomyopathy Defines Serum Autoantibodies Against G-Protein-Coupled Cardiovascular Receptors. *Autoimmunity.* 1995; 21 (2): 85–88. <https://doi.org/10.3109/08916939508993354>
- Iwata M., Yoshikawa T., Baba A., Anzai T., Mitamura H., Ogawa S. Autoantibodies against the second extracellular loop of β 1-adrenergic receptors predict ventricular tachycardia and sudden death in patients with idiopathic dilated cardiomyopathy. *J. Am. Coll. Cardiol.* 2001; 37 (2): 418–424. [https://doi.org/10.1016/s0735-1097\(00\)01109-8](https://doi.org/10.1016/s0735-1097(00)01109-8)
- Chiale P.A., Rosenbaum M.B., Elizari M.V., Hjalmarson A., Magnusson Y., Wallukat G., Hobeke J. High prevalence of antibodies against β 1- and β 2-adrenoceptors in patients with primary electrical cardiac abnormalities. *J. Am. Coll. Cardiol.* 1995; 26 (4): 864–869. [https://doi.org/10.1016/0735-1097\(95\)00262-2](https://doi.org/10.1016/0735-1097(95)00262-2)
- Jahns R., Boege F. Questionable Validity of Peptide-Based ELISA Strategies in the Diagnostics of Cardiopathogenic Autoantibodies That Activate G-Protein-Coupled Receptors. *Cardiology.* 2015; 131 (3): 149–150. <https://doi.org/10.1159/000376546>
- Wenzel K., Schulze-Rothe S., Müller J., Wallukat G., Haberland A. Difference between β 1-adrenoceptor autoantibodies of human and animal origin – Limitations detecting β 1-adrenoceptor autoantibodies using peptide based ELISA technology. *PLoS ONE.* 2018; 13 (2): e0192615. <https://doi.org/10.1371/journal.pone.0192615>
- Jahns R., Boivin V., Siegmund C., Inselmann G., Lohse M., Boege F. Autoantibodies Activating Human β 1-Adrenergic Receptors Are Associated With Reduced Cardiac Function in Chronic Heart Failure. *Circulation.* 1999; 99 (5): 649–654. <https://doi.org/10.1161/01.cir.99.5.649>
- Bornholz B., Benninghaus T., Reinke Y., Felix S.B., Roggenbuck D., Jahns-Boivin V., Jahns R., Boege F. A standardised FACS assay based on native, receptor transfected cells for the clinical diagnosis and monitoring of β 1-adrenergic receptor autoantibodies in human heart disease. *Clin. Chem. Lab. Med.* 2016; 54 (4): 683–691. <https://doi.org/10.1515/cclm-2015-0603>
- Шевелев А.Я., Костюкевич М.В., Ефремов Е.Е., Власик Т.Н., Миронова Н.А., Зыков К.А., Каширина Н.М., Кузнецова И.Б., Шарф Т.В., Мамочкина Е.Н., Липатова Л.Н., Пекло М.М., Руткевич П.Н., Янушевская Е.В., Рыбалкин И.Н., Стукалова О.В., Малкина Т.А., Беляева М.М., Кузнецова Т.В., Ткачев Г.А., Зинченко Л.В., Гупало Е.М., Агапова О.Ю., Юрнева-Тхоржевская Т.В., Рвачева А.В., Сидорова Л.В., Садгян А.С., Терещенко С.Н., Голицын С.П. Определение содержания аутоантител к β 1-адренорецептору в сыворотке крови пациентов методом конкурентного иммуноферментного анализа на клетках. *Кардиология.* 2016; 56 (11): 61–70. [Shevelev A.Y., Kostyukevich M.V., Efremov E.E., Vlasik T.N., Mironova N.A., Zykov K.A., Kashirina N.M., Kuznetsova I.B., Sharf T.V., Mamochkina E.N., Lipatova L.N., Peklo M.M., Rutkevich P.N., Yanushevskaya E.V., Rybalkin I.N., Stukalova J.V., Malkina T.A., Belyarva M.M., Kuznetsova T.B., Tkachev G.A., Zinchenko L.V., Gupalo E.M., Agapova O.Y., Yureneva-Tkhorzhevskaya T.V., Rvacheva A.V., Sidorova M.V., Sadgyan A.S., Tereshchenko S.N., Golitsyn S.P. Detection of Autoantibodies Against the β 1-Adrenergic Receptor in the Sera of Patients via the Competitive cell-Based Enzyme Linked Immunosorbent Assay. *Kardiologiya.* 2016; 56 (11): 61–70. (In Russ.)] <https://doi.org/10.18565/cardio.2016.11.61-70>
- Trippel T.D., Mueller D.N., Obradovic D., Edelmann F., Tahirovic E., Wilck N., Riemekasten G., Dragun D., Busjahn A., Heidecke H., Junker J., Pieske B., Dungen H.D., Dechend R. Anti- β 1-Adrenoreceptor auto-Antibodies in elderly heart failure patients. *Frontiers in Bioscience.* 2019; 24 (6): 1037–1049. <https://doi.org/10.2741/4766>

Закключение

Таким образом, наши эксперименты показали, что модификация метода, выразившаяся в раздельном измерении каждого изотипа антител, не привела на использованных в работе выборках пациентов к существенному увеличению информативности анализа.

Работа выполнена за счет собственных средств ООО «Мона» и при финансовой поддержке в рамках ФЦП «Исследования и разработки по приоритетным направлениям развития научно-технического комплекса России на 2014–2020 гг.»: Соглашение № 14.604.21.0068 от 27.06.2014, уникальный идентификатор RFMEFI60414X0068.

Авторы заявляют об отсутствии конфликта интересов.

Поступила 15.12.2019

Принята в печать 29.12.2019

19. Staudt A., Böhm M., Knebel F., Grosse Y., Bischoff C., Hummel A., Dahm J.B., Borges A., Jochmann N., Wernecke K.D., Wallukat G., Baumann G., Felix S.B. Potential Role of Autoantibodies Belonging to the Immunoglobulin G-3 Subclass in Cardiac Dysfunction Among Patients With Dilated Cardiomyopathy. *Circulation*. 2002; 106 (19): 2448–2453. <https://doi.org/10.1161/01.cir.0000036746.49449.64>
20. Nagatomo Y., Li D., Kirsop J., Borowski A., Thakur A., Tang W.H. Autoantibodies Specifically Against β 1 Adrenergic Receptors and Adverse Clinical Outcome in Patients With Chronic Systolic Heart Failure in the β -Blocker Era: The Importance of Immunoglobulin G3 Subclass. *J. Card. Fail.* 2016; 22 (6): 417–422. <https://doi.org/10.1016/j.cardfail.2016.03.005>
21. Сидорова М.В., Палькеева М.Е., Азьмуко А.А., Овчинников М.В., Молокоедов А.С., Шарф Т.В., Ефремов Е.Е., Голицын С.П. Твердо-фрагментный способ синтеза пептидов из иммунодоминантной последовательности 1-адренорецептора *Биоорганическая химия*. 2017; 43 (4): 339–346. [Sidorova M.V., Palkeeva M.E., Az'muko A.A., Ovchinnikov M.V., Molokoedov A.S., Sharf T.V., Efremov E.E., Golitsyn S.P. Solid-Phase Fragment Condensation for Synthesis of Peptides from the Immunodominant Sequence of β 1-Adrenoceptor. *Биоорганическая химия*. 2017; 43 (4): 339–346. (In Russ.)] <https://doi.org/10.7868/s0132342317040133>
22. Бибилашвили Р.Ш., Сидорова М.В., Молокоедов А.С., Беспалова Ж.Д., Бочаров Э.В., Ефремов Е.Е., Шарф Т.В., Рогова М.М., Миронова Н.А., Зыков К.А., Голицын С.П. Новый конформационный пептидный антиген, моделирующий иммунодоминантный эпитоп 2-й внеклеточной петли β 1-адренорецептора. Компьютерное моделирование, синтез, изучение пространственной структуры. *Биоорганическая химия*. 2013; 39 (6): 658–670. [Bibilashvili R.S., Sidorova M.V., Molokoedov A.S., Bepalova Z.D., Bocharov E.V., Efremov E.E., Sharf T.V., Rogova M.M., Mironova N.A., Zykov K.A., Golitsyn S.P. Novel conformational peptide antigen, which simulates an immunodominant epitope of the 2nd extracellular loop of β 1-adrenoceptor. Computer simulation, synthesis, spatial structure. *Биоорганическая химия*. 2013; 39 (6): 658–670. (In Russ.)] <https://doi.org/10.7868/s0132342313060031>

<https://10.36396/MS.2020.16.1.007>

Диагностика фибрилляции предсердий дистанционными электрокардиографическими методами в условиях первичного звена здравоохранения

Г.В. РЯБЫКИНА¹, Н.А. ВИШНЯКОВА², Я.С. СМИРНОВА¹, Е.Ш. КОЖЕМЯКИНА¹, А.В. СОБОЛЕВ¹, Ф.Ю. КОПЫЛОВ³, С.А. БОЙЦОВ¹

¹ГБУ «Национальный медицинский исследовательский центр кардиологии» Минздрава России, Москва, Россия

²Поликлиника №2 государственного бюджетного учреждения здравоохранения Московской области «Мытишинская городская клиническая больница», Мытиши, Московская область, Россия

³Первый МГМУ имени И.М. Сеченова, Москва, Россия

Резюме

Цель исследования. Изучить частоту выявления фибрилляции предсердий (ФП) в первичном звене здравоохранения.

Материал и методы. На базе лечебно-профилактических учреждений Мытишинской центральной районной больницы (ЦРБ) Московской области и Урюпинской ЦРБ Волгоградской области применяли дистанционные методы регистрации электрокардиографии (ЭКГ) в одном (ДЭКГ-1) и 12 (ДЭКГ-12) отведениях. В 12 лечебно-профилактических учреждениях (ЛПУ) Мытишинской городской клинической больницы устройством CardioQVARK с одноканальной записью ЭКГ обследованы 2357 пациентов, обратившихся в ЛПУ в основном по поводу сердечно-сосудистых заболеваний. В Урюпинской ЦРБ был проведен врачебный анализ 18 564 ЭКГ, зарегистрированных в 12 отведениях телемедицинской системой Easy ECG при проведении медицинских осмотров и диспансеризации населения в 4 ЛПУ.

Результаты. Частота выявления ФП в Урюпинском районе, по данным врачебного анализа ДЭКГ-12, составила 310 (1,7%) случаев на 18 564 зарегистрированных ЭКГ обследованных лиц, в основном при диспансеризации. В Мытишинском районе при проведении съемки ДЭКГ-1 устройством CardioQVARK у пациентов с различными (преимущественно сердечно-сосудистыми) заболеваниями автоматически диагностировано 79 случаев ФП, что составило 3,35% обследованных.

Впервые ФП выявлена у 91 человека: у 26 — методом ДЭКГ-1, у 65 — методом ДЭКГ-12. Из лиц с впервые выявленной ФП 21 человек считал себя практически здоровым.

Заключение. В исследовании показаны возможности дистанционного метода регистрации и автоматического анализа ДЭКГ-1 в сопоставлении с результатами врачебного анализа ДЭКГ-12 в выявлении ФП на уровне врача первого контакта. Информативность автоматизированного анализа одного (первого) отведения ЭКГ устройством CardioQVARK не уступает врачебному анализу ЭКГ-12. Различия в частоте выявления ФП обусловлены различным контингентом обследованных лиц.

Ключевые слова: фибрилляция предсердий, дистанционная одноканальная электрокардиография, дистанционная электрокардиография в 12 отведениях, лечебно-профилактические учреждения, первичное звено здравоохранения.

The diagnostics of the atrial fibrillation by the telecommuting ECG methods by the means of the primary health-care facilities

G.V. RYABYKINA¹, N.A. VISHNIAKOVA², YA. S.SMIRNOVA¹, E.SH. KOZHEMYAKINA¹, A.V. SOBOLEV¹, F.YU. KOPYLOV³, S.A. BOYTSOV¹

¹Federal State budget organization «National medical research center of cardiology» of the Ministry of healthcare of the Russian Federation, Moscow, Russia

²Clinic №2 of the State Budget Healthcare Institution of the Moscow Region «Mytishchi City Clinical Hospital», Mytishchi, Moscow Region, Russia

³First Moscow State Medical University named after I.M.Sechenov, Moscow, Russia

Summary

Aim. To explore the prevalence of atrial fibrillation (AF) in the primary health care facilities.

Material and methods: on the basis of medical institutions of the Mytishchi City Clinical Hospital of the Moscow Region and Uryupinsk Central District Hospital of the Volgograd Region, methods of remote 1-channel ECG recording (DECG-1) and 12 leads ECG (DECG-12) were used. In 12 medical institutions of Mytishchi City Clinical Hospital, CardioQVARK device with a single-channel ECG recording examined 2357 patients who applied to medical institutions mainly for cardiovascular diseases. A medical analysis of 18 564 ECGs recorded in 12 leads by the Easy ECG telecommuting system during medical examinations and dispensation of the population in four medical institutions was performed in the Uryupinsk Central District Hospital.

© Коллектив авторов

Results: the prevalence of AF in the Uryupinsk district according to the medical analysis of DECG-12 data was 310 cases per 18564 recorded ECGs, that is AF was diagnosed in 1.7% of patients mainly during the dispensarisation of the citizens. In the Mytishchy district when conducting a DECG-1 examination with the CardioQVARK device in patients with various (mainly cardiovascular) diseases 79 cases of AF were automatically diagnosed, which amounted to 3.35% of the examined persons.

For the first time, AF was detected in 91 persons: in 26 — by the DECG-1 method, in 65 — by the DECG-12 method. Of those with newly diagnosed AF, 21 persons considered themselves healthy.

Conclusion: the study shows the capabilities of the method of remote registration and automatic analysis of DECG-1 in comparison with the results of a medical analysis of DECG-12 in detecting AF at the primary health care level. The informational content of the automatic analysis of 1-channel (lead I) ECG by the CardioQVARK device is not inferior to the medical analysis of the ECG-12. The differences in the frequency of occurrence of AF are imposed on the different contingent of the examined individuals.

Key words: atrial fibrillation, remote one channel ECG, remote ECG-12, outpatient units, primary health care facilities, telecommuting system.

Сведения об авторах:

Рябыкина Галина Владимировна — д. м. н., проф., гл. научный сотрудник лаборатории ЭКГ отдела новых методов диагностики НИИЦ кардиологии. +7 (495) 414-64-09, e-mail: ecg.newtekh@gmail.com

Вишнякова Нелли Анатольевна — врач ОВП, терапевт, к. м. н., зав. поликлиникой №2 Мытишинской городской клинической больницы.

Смирнова Яна Сергеевна — врач отделения функциональной диагностики НИИЦ кардиологии.

Кожмякина Елена Шамилевна — программист лаборатории ЭКГ НИИЦ кардиологии.

Соболев Александр Владимирович — д. т. н., вед. научный сотрудник лаборатории ЭКГ отдела новых методов диагностики НИИЦ кардиологии.

Копылов Филипп Юрьевич — д. м. н., проф., дир. Института персонализированной медицины, проф. кафедры кардиологии, функциональной и ультразвуковой диагностики Первого МГМУ имени И.М. Сеченова.

Бойцов Сергей Анатольевич — д. м. н., проф., член-корр. РАН, дир. НИИЦ кардиологии.

Фибрилляция предсердий (ФП) является наиболее часто диагностируемой аритмией как среди жителей РФ, так и во всем мире. Данная аритмия не только усугубляет течение основного заболевания, но и приводит к развитию таких состояний, как системная тромбоэмболия, острая или хроническая сердечная недостаточность, стенокардия покоя и напряжения, увеличивает общую смертность в 1,9 раза, риск развития инсульта в 5 раз [1]. От этиологии ФП зависит вероятность развития ишемических инсультов. При неклапанной ФП частота возникновения инсультов достигает 7%, при пороках сердца ревматической этиологии — 17,5%. Доля криптогенного инсульта при ФП составляет 20–40%, что указывает на сложность своевременного выявления бессимптомных пароксизмов ФП [2]. Достоверная распространенность ФП ввиду ее частого малосимптомного или бессимптомного характера может быть недооценена.

Работа первичного звена здравоохранения должна быть направлена на раннее и своевременное выявление факторов риска сердечно-сосудистых заболеваний (ССЗ), на качественное диспансерное наблюдение за лицами с ССЗ, на контроль за лечением, пропаганду здорового образа жизни и приверженности к терапии [3].

Наиболее простым и доступным диагностическим методом исследования в помощь специалисту первичного звена при диагностике ССЗ является электрокардиография (ЭКГ). На современном этапе особую актуальность приобретают мобильные, дистанционные медицинские технологии, в том числе не требующие визита к врачу и позволяющие осуществлять мониторинг и передачу записи ЭКГ на большие расстояния.

Цель исследования. Изучить частоту выявления ФП при амбулаторном обследовании населения малых городов и сельской местности с использованием дистанционной одноканальной ЭКГ (ДЭКГ-1) и дистанционной ЭКГ-12 (ДЭКГ-12).

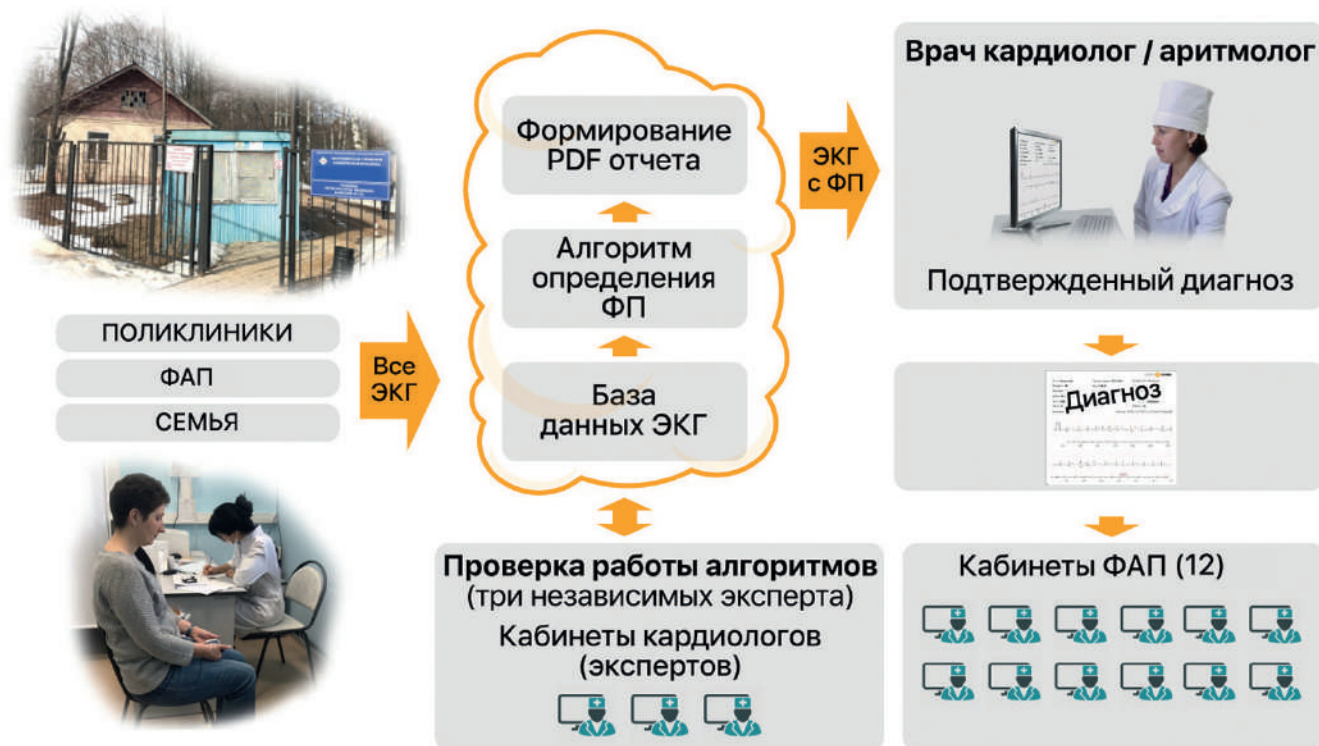Материал и методы

Выявление ФП при помощи ДЭКГ-1

В амбулаторных подразделениях с различной территориальной удаленностью от ГБУ здравоохранения Московской области «Мытишинская городская клиническая больница» (ГБУЗ МО «МГКБ») организовано обследование пациентов методом одноканальной съемки ЭКГ. Для съемки ДЭКГ-1 использовали устройство CardioQVARK, представляющее собой смартфон с фотоплетизмографическими контактными датчиками, от которых осуществляется 3-минутная регистрация ЭКГ от пальцев правой и левой кистей рук (модифицированное первое отведение). Использовано 29 устройств в 12 лечебно-профилактических учреждениях (ЛПУ).

Зарегистрированные ДЭКГ-1 по сети Интернет отправлялись в облачное хранилище. В этом хранилище в автоматическом режиме осуществлялись оценка уровня шумов в сигнале, фильтрация помех, измерение RR-интервалов, QRS-комплексов, выявление нарушений ритма сердца, расчет вариабельности сердечного ритма, формирование отчета в формате PDF, создание архивной базы одноканальных ЭКГ. Полученные автоматические заключения о наличии ФП (PDF-отчеты) пересылались в личный кабинет врача функциональной диагностики для подтверждения или коррекции

Рисунок 1. Алгоритм работы с одноканальными электрокардиографами CardioQVARK.



результатов. ЭКГ с подтвержденным врачом диагнозом «ФП» возвращались на устройство врачу (фельдшеру) для дальнейшей работы с пациентом [4]. На рисунке 1 представлен алгоритм работы с устройством CardioQVARK.

Накопленную в Мытищинской ГКБ базу данных одноканальной ЭКГ пересылали в лабораторию ЭКГ НМИЦ кардиологии. Все случаи автоматического выявления ФП повторно анализировали в лаборатории ЭКГ. Кроме того, был проведен экспертный врачебный контроль 100 последовательно зарегистрированных одноканальных записей ЭКГ. Целью контроля являлось определение качества ЭКГ, снятых самим пациентом, пригодности этих ЭКГ для дальнейшего анализа и точности автоматического алгоритма диагностики ФП. Эксперты выявляли случаи ложноположительной и ложноотрицательной диагностики ФП.

В 12 ЛПУ МГКБ за 4 месяца работы с использованием устройства CardioQVARK проведена одноканальная съемка ЭКГ 2357 лицам: 1556 (66%) женщинам (средний возраст — 56 лет) и 801 (34%) мужчине (средний возраст — 49 лет).

В возрасте до 40 лет были обследованы 622 человека, в возрасте 40–70 лет — 1310 человек, старше 70 лет (максимальный возраст — 96 лет) — 425 чело-

век. Таким образом, 18% обследованных устройством CardioQVARK были лица пожилого и старческого возраста, 73,3% обследуемых проживали в сельских районах, 26,7% являлись жителями города Мытищи.

Выявление ФП при помощи ДЭКГ-12 с централизованным врачебным анализом данных

В ГБУЗ «Урюпинская центральная районная больница им. В.Ф. Жогова» (ГБУЗ УЦРБ) использовали систему Easy EGG для дистанционной передачи с последующим централизованным анализом ЭКГ-12. За 3 года работы был создан банк данных, содержащий 18 564 дистанционно переданных ЭКГ-12. В районной поликлинике и стационаре ЦРБ были установлены системы приема, архивирования и анализа ЭКГ-12 с возможностью передачи ЭКГ по сети Интернет. Два сельских подразделения (фельдшерско-акушерский пункт и участковая больница) с удаленностью 20–25 км от ЦРБ были оснащены мобильными регистраторами на базе ноутбука. Таким образом, сеть связывала четыре ЛПУ в районе с возможностью передачи ЭКГ-12 в лабораторию ЭКГ ФГБУ НМИЦ кардиологии.

Подробное описание методики представлено ранее в работах [5, 6].

Пациентов обследовали при прохождении диспансеризации взрослого населения; медицинских профи-

Таблица. 1. Количество регистраций ЭКГ-12 в различных ЛПУ Урюпинского района.

Причина обследования	Подразделения ЦРБ			
	стационар ЦРБ	поликлиника	Добринская УБ	ФАП хутора Россошинский
Диспансеризация, периодические, профилактические медицинские осмотры (n=17 028)	0	11 085	2847	3096
Неотложное состояние (n=856)	549	88	136	61
Контроль лечения (n=680)	98	417	104	61
Итого по подразделениям	650	11 610	3087	3220
Всего	18 564			

лактических осмотрах; плановых, неотложных обращениях на фельдшерско-акушерские пункты (ФАП), в амбулатории, поликлиники; при проведении санитарно-просветительной работы вне лечебных учреждений (образовательные, общественные и иные организации). На съемку и автоматический анализ ДЭКГ-12 одного человека затрачивалось не более 5 минут. В таблице 1 представлен количественный состав групп обследованного населения в различных ЛПУ Урюпинской ЦКБ.

Таким образом, большинство обследований (17 028, 91,7%) проведено во время диспансеризации либо при периодических профилактических медицинских осмотрах населения. Среди обследованных лиц преобладали практически здоровые люди.

При работе с базой данных ДЭКГ-12 использована специально разработанная программа разделения всего массива данных по результатам синдромальных автоматических и врачебных заключений ЭКГ. Среди синдромальных заключений, таких как гипертрофия

левого желудочка, гипертрофия правого желудочка, комбинированная гипертрофия желудочков, очагово-рубцовое поражение миокарда, нарушения ритма, выделены случаи с ФП.

Во всех случаях выявления ФП анализировали амбулаторные карты и истории болезни этих пациентов.

Результаты

Выявление ФП с использованием ДЭКГ-1

Из 2357 пациентов, у которых регистрировали ДЭКГ-1, указание в анамнезе на табакокурение было в 21% случаев, прием алкоголя — в 34%, избыточную массу тела — в 67% случаев. Диабетом 2-го типа страдали 259 (11%) пациентов, артериальная гипертония и ишемическая болезнь сердца выявлены у 1320 (56%) пациентов.

При использовании устройства CardioQVARK у данного контингента обследуемых выявлено

Таблица. 2. Анамнез пациентов с впервые выявленной ФП, по данным ДЭКГ-1.

ИБС+ ПИКС+ГБ	+ГБ СА	ГБ 2–3 ст.	ОНМК	ВПС	Заболевание легких	Здоров, ранее не наблюдался
3	4	13	1	1	2	2

ПИКС — постинфарктный кардиосклероз, ГБ — гипертоническая болезнь, СА — сахарный диабет, ОНМК — острое нарушение мозгового кровообращения, ВПС — врожденный порок сердца.

Таблица. 3. Анамнез пациентов с впервые выявленной ФП, по данным ДЭКГ-12 (n = 65).

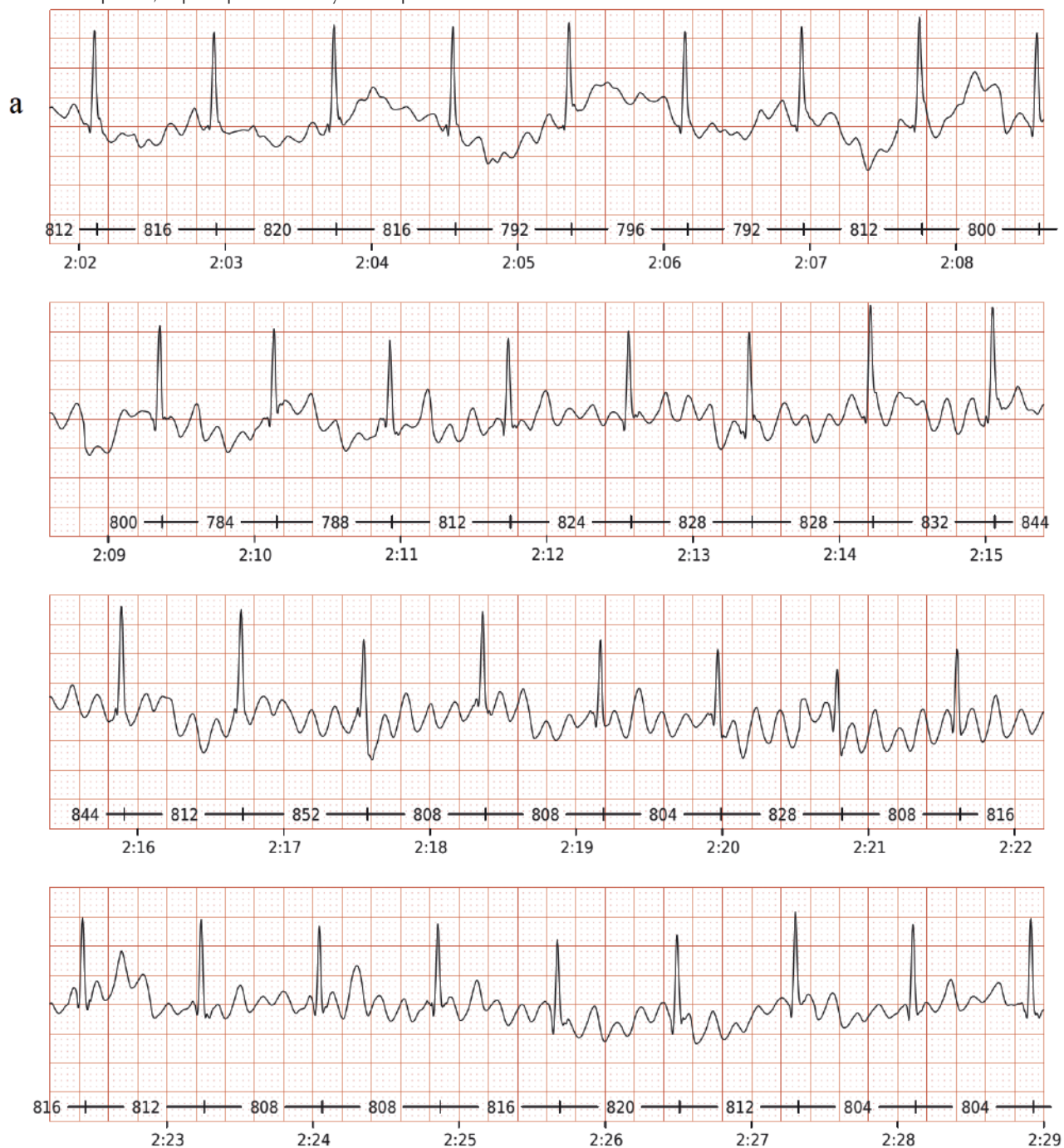
ИБС	ИБС+ГБ 2-3 ст	ГБ 2-3 ст.	СА	ВПС	Здоров, ранее не наблюдался
10	23	9	3	1	19

Примечание. ГБ — гипертоническая болезнь, СА — сахарный диабет, ВПС — врожденный порок сердца.

Рисунок 2. Ложноположительная диагностика ФП. ЭКГ мужчины, 56 лет. Диагноз «гипертоническая болезнь 2-й степени, риск 4». Хронический пиелонефрит. Поликистоз почек. Аденома надпочечников.

а. Некачественная изолиния приводит к неправильному автоматическому диагнозу «несинусовый ритм», трепетание предсердий. Нарушение ритма выявлено впервые. Экспертное врачебное заключение — синусовый ритм.

б. Ритмограмма, характерная для синусового ритма.



Кардиоинтервалограмма

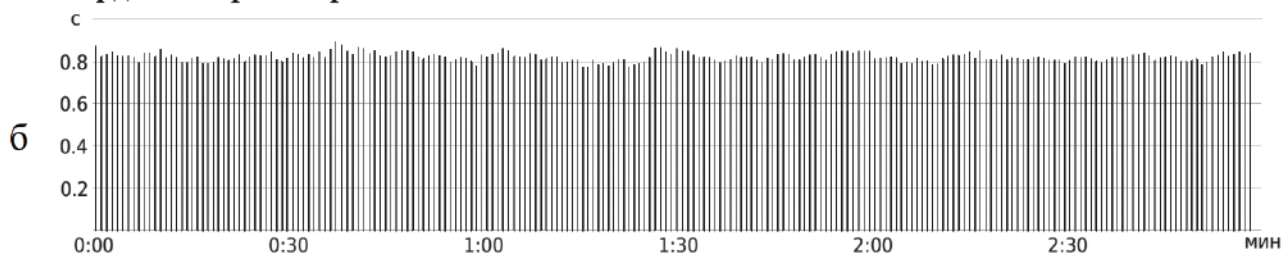


Рисунок 3. Ложноположительная диагностика ФП. ЭКГ женщины, 65 лет. Диагноз «гипертоническая болезнь 2-й степени, риск 4». Хроническая сердечная недостаточность 2а.

а. Некачественная изолиния приводит к неправильному автоматическому диагнозу «несинусовый ритм». Экспертное врачебное заключение — синусовый ритм. К 2-й минуте записи можно увидеть зубцы Р перед комплексами QRS.

б. Ритмограмма регулярного синусового ритма.

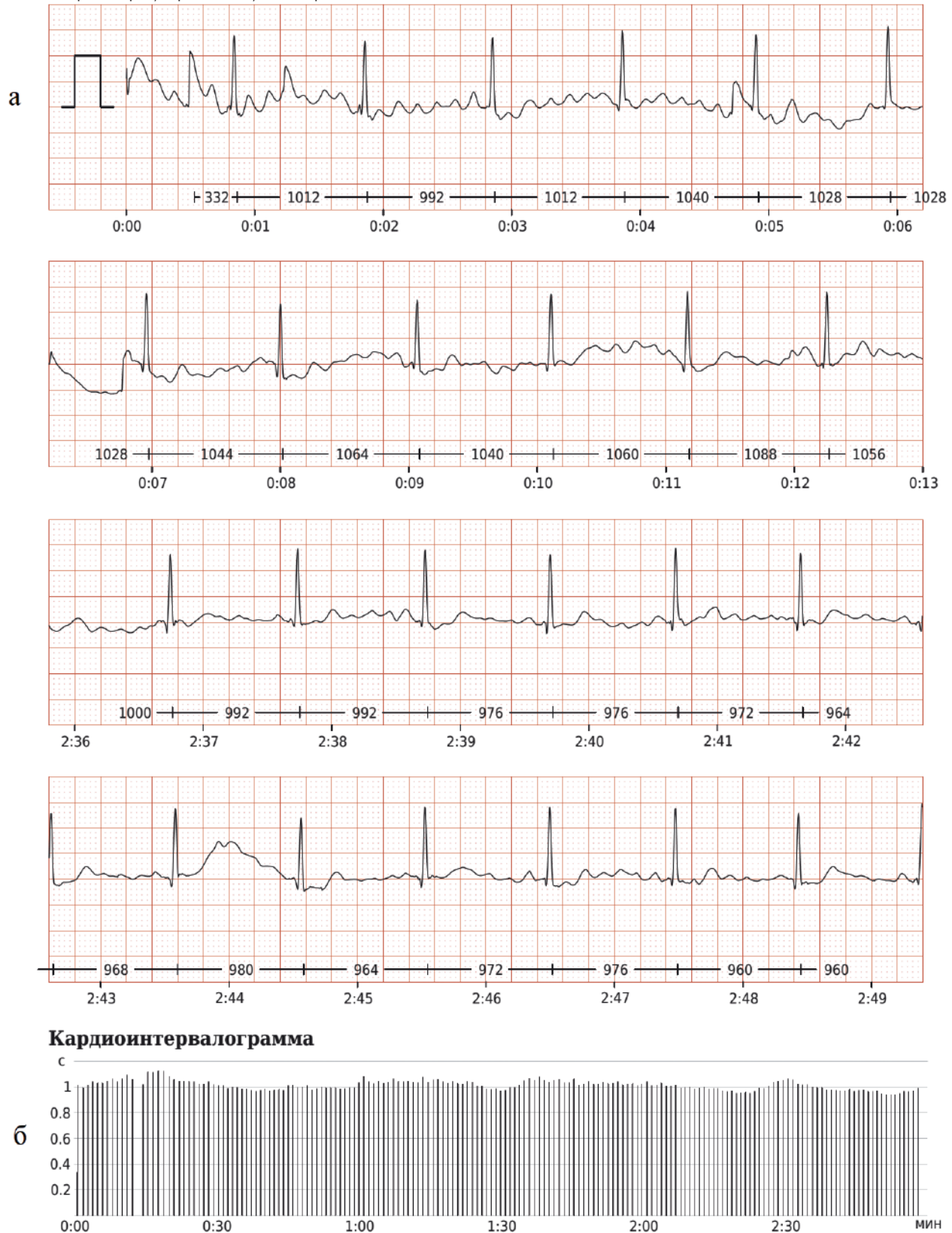
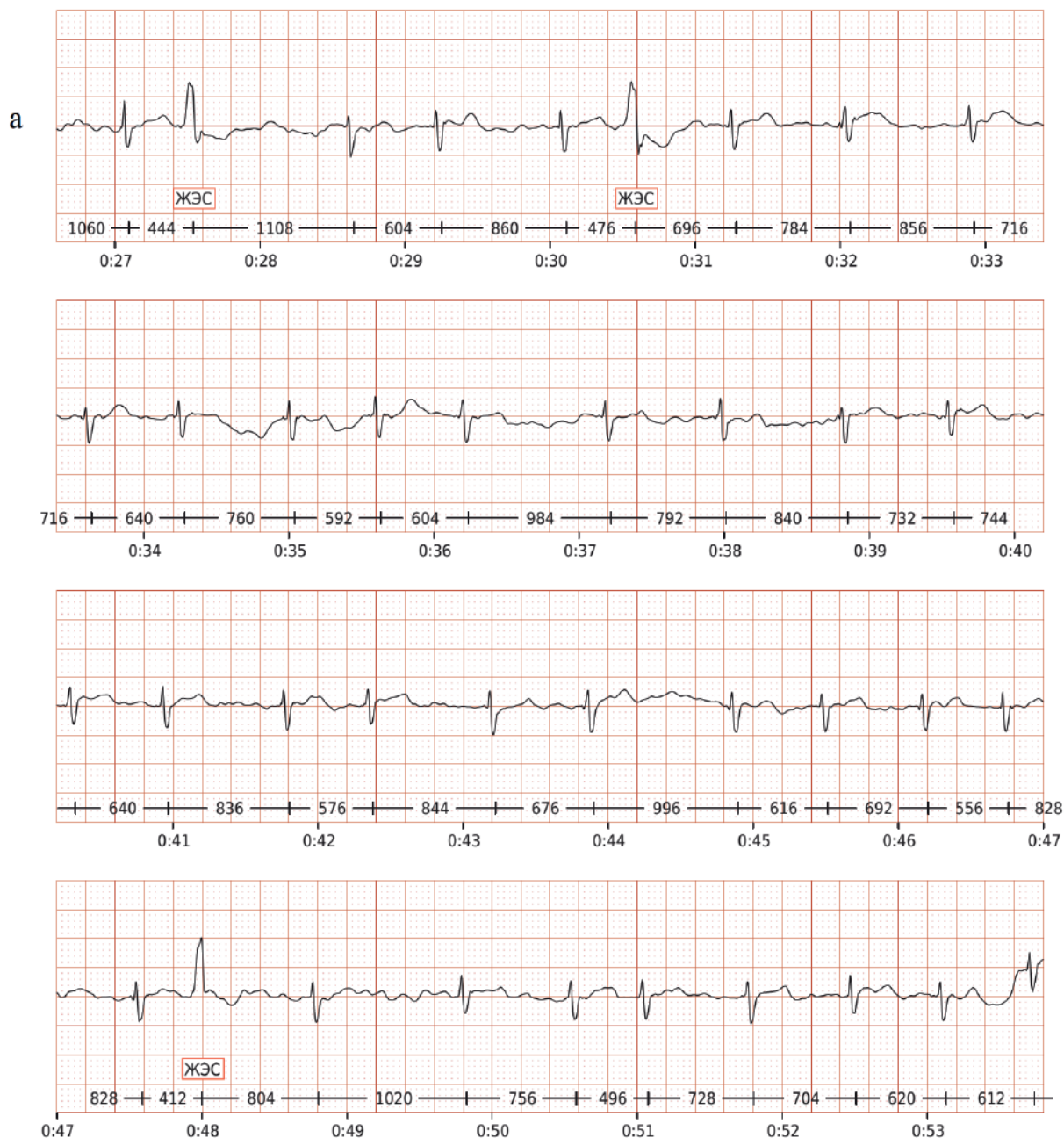
Рисунок 4. ЭКГ женщины, 63 года. Перенесла 01.2019 года ОНМК. Диагноз «гипертоническая болезнь 3-й степени, риск 4, хроническая обструктивная болезнь легких, сахарный диабет 2-го типа».

а. Автоматически диагностирован «несинусовый ритм». На ЭКГ определяются признаки ФП: ундулирующая изолиния, отсутствие зубца Р перед комплексом QRS, наличие волн f, аритмичные интервалы RR, частота сердечных сокращений (ЧСС) ср.= 83 уд./мин., ЧСС макс. = 146 уд./мин., ЧСС мин. = 49 уд./мин., одиночные aberrантные желудочковые комплексы, которые автоматически расценены как желудочковые экстрасистолы.

б. Типичная для ФП ритмограмма с большим разбросом интервалов RR.



Кардиоинтервалограмма

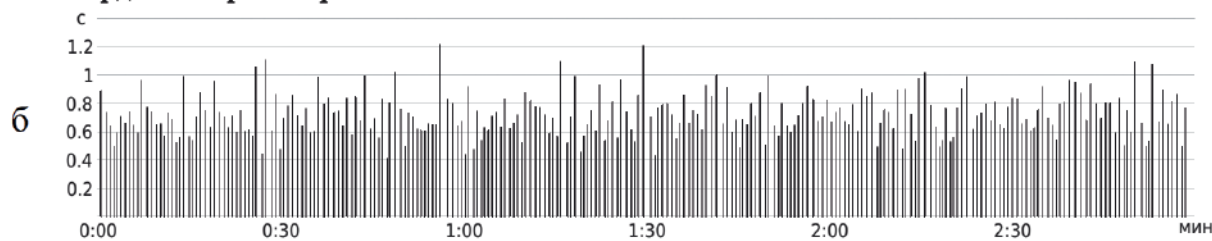


Рисунок 5. ЭКГ женщины, 67 лет. Диагноз «ишемическая болезнь сердца». Пароксизмальная форма ФП.

а. Распознанный в автоматическом режиме пароксизм ФП длительностью 56 секунд с переходом в синусовый ритм.
 б. Ритмограмма. Прослеживается переход ФП в синусовый ритм. В течение 1-й минуты записи регистрируется ритмограмма, характерная для ФП. Далее ритмограмма становится характерной для синусового ритма. Начиная с 3-й минуты на ритмограмме видна частая экстрасистолия.

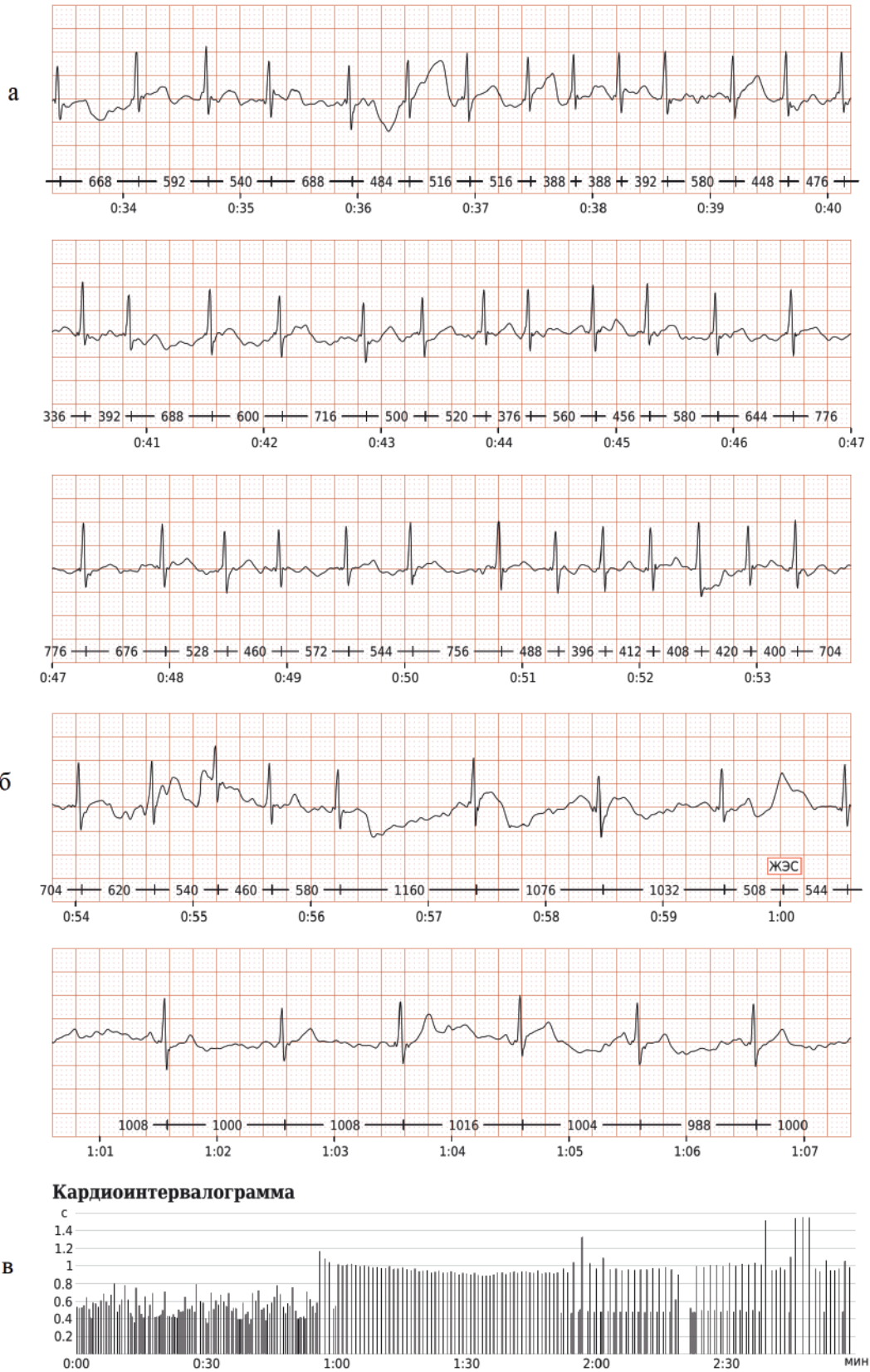
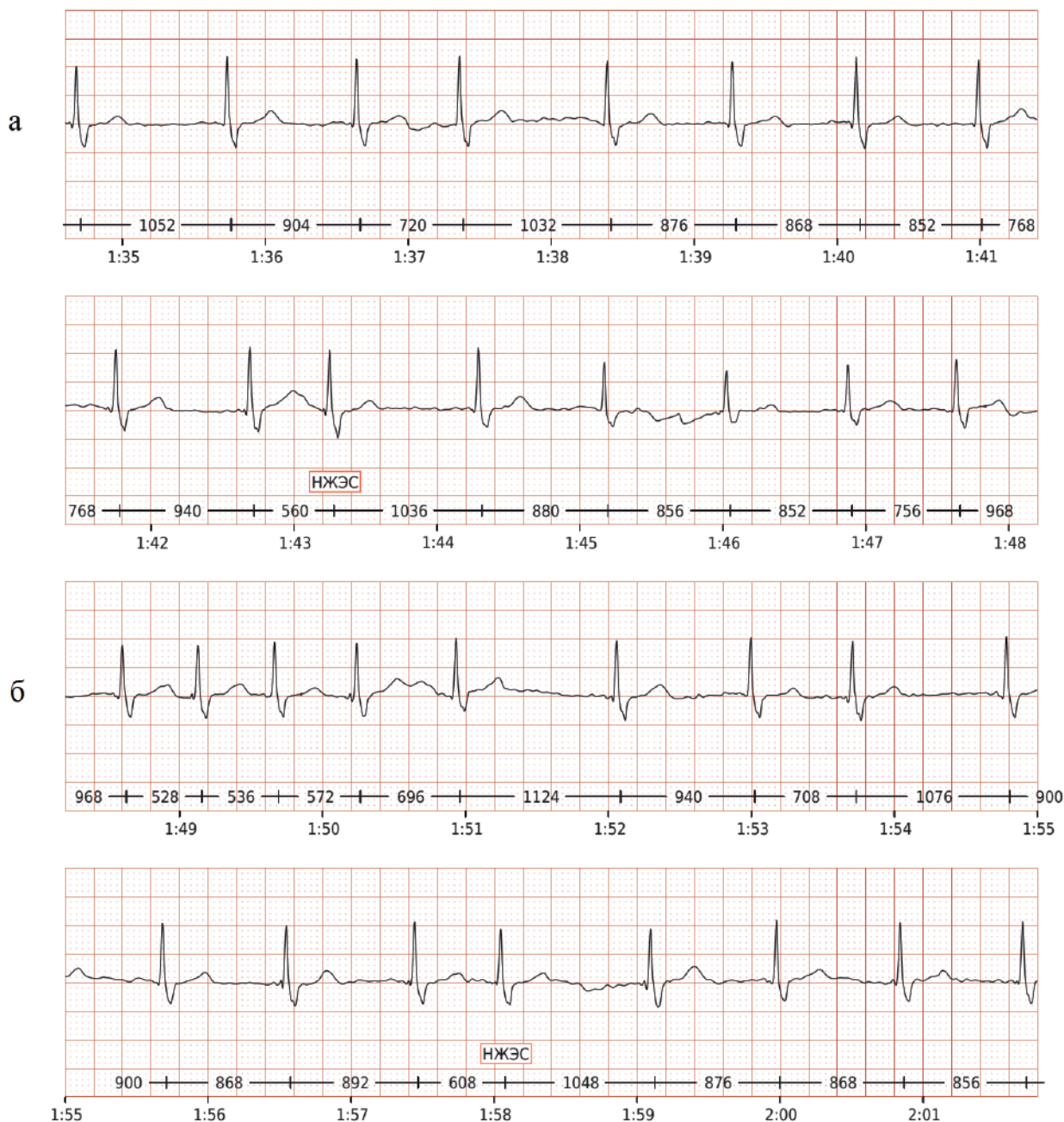
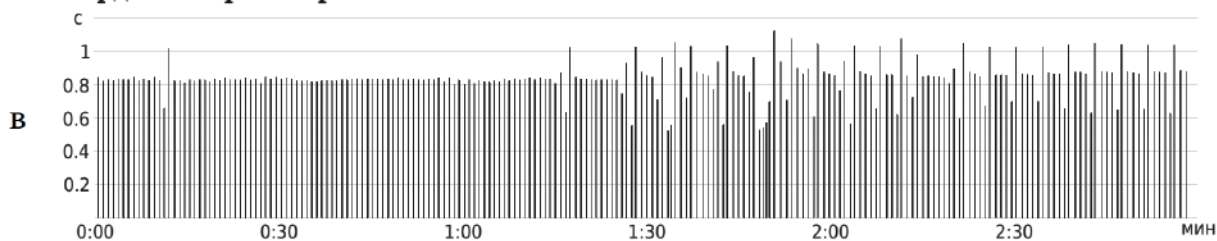


Рисунок 6. ЭКГ мужчины, 82 года. Диагноз «артериальная гипертензия 3-й степени, риск 4, ишемическая болезнь сердца».

а. На фрагменте ЭКГ в течение 1 минуты 27 секунд регистрируются синусовый ритм с одиночными наджелудочковыми экстрасистолами. Далее следует короткий пароксизм ФП продолжительностью 5 секунд: интервалы RR колеблются от 1134 мс до 524 мс. Волн f четко не видно. Последние 30 секунд записи – синусовый ритм с наджелудочковыми экстрасистолами.
 б. Ритмограмма, хорошо выявляется период синусового ритма (до 1 минуты 30 секунд), затем — аритмический эпизод, который трудно дифференцировать между пароксизмом ФП и пароксизмом наджелудочковой тахикардии. В конце ритмограммы отчетливо просматривается синусовый ритм наджелудочковой экстрасистолической квадригеминией.



Кардиоинтервалограмма



79 (3,35%) случаев ФП. Среди лиц с выявленной ФП 67 человек были старше 60 лет, при этом в возрасте 71–96 лет — 47 человек. Экспертная проверка 79 ЭКГ с автоматически выявленной ФП показала, что совпадения автоматического и врачебного диагноза ФП было в 75 случаях. Ложноположительная диагностика ФП отмечена у 4 пациентов. Таким образом, при автоматической диагностике ФП положительное предсказательное число составило 94,9%. Примеры ложноположительного выявления ФП приведены на рисунках 2 и 3.

По результатам анализа амбулаторных карт пациентов с выявленной ФП установлено, что у 53 (67,1%) из 79 пациентов имелись анамнестические данные о ранее выявленной ФП, по поводу которой пациенты состояли на диспансерном учете, а в 26 (32,9%) случаях ФП диагностирована впервые.

Группу лиц с впервые установленной ФП дополнительно обследовали с целью уточнения диагноза и назначения медикаментозной терапии, а также постановки на диспансерный учет. Средний возраст данной группы составил 69,6 года (12 женщин — 68,6 года, 14 мужчин — 72,4 года). Данные анамнезов пациентов с впервые выявленной ФП представлены в таблице 2.

Практически здоровыми считали себя 2 пациента, ранее за медицинской помощью они не обращались. При их дальнейшем обследовании установлена идиопатическая форма ФП. В 24 случаях в анамнезе пациентов присутствовали хронические заболевания, преимущественно ССЗ: артериальная гипертензия (20 случаев), из них в сочетании с ишемической болезнью сердца и перенесенным ранее острым инфарктом миокарда — 3 случая, с сахарным диабетом — 4 случая. Заболевание легких ранее диагностировано у 2 больных, порок сердца — у 1 больного.

В 1-м случае в анамнезе были указания на перенесенное острое нарушение мозгового кровообращения (ОНМК). Пример ЭКГ пациентки 63 лет, перенесшей ОНМК, приведен на рисунке 4. Так как ранее пациентка ощущала перебои в работе сердца и на последней ЭКГ выявлена ФП, ОНМК могло быть криптогенного характера и являться следствием пароксизмов ФП.

Таким образом, лица с впервые выявленной ФП в основном были старше 60 лет и имели в анамнезе артериальную гипертонию.

В лаборатории ЭКГ при экспертном анализе 100 последовательно зарегистрированных одноканальных записей ЭКГ было установлено, что зашумленные записи одного отведения ЭКГ с нестабильной изолинией определялись в 14 случаях. Это могло служить причиной ложноположительной диагностики ФП (см. рисунки 2, 3).

Из 100 ЭКГ врачом выявлено 5 случаев пароксизмов ФП. Пароксизмы были короткими: от 30 секунд до 1 минуты 30 секунд. Пароксизмы длительностью более 1 минуты удавалось выявить в автоматическом режиме, а пароксизмы длительностью менее 1 минуты оставались нераспознанными. Примеры длинного и короткого пароксизмов ФП даны на рисунках 5 и 6.

Выявление ФП при анализе ДЭКГ-12

Из набранного банка ДЭКГ-12, содержащего 18 654 исследования ЭКГ, было отобрано 310 пациентов с подтвержденным врачебным диагнозом «ФП», что составило 1,6% обследованных.

Из 310 пациентов с подтвержденной ФП ССЗ были ранее диагностированы у 251 (81%) пациента. На диспансерном наблюдении по поводу ранее диагностированной ФП находились 245 (79%) пациентов. У 65 (21%) пациентов ФП была выявлена впервые. Средний возраст лиц с впервые выявленной ДЭКГ-12 ФП составил 54,6 года.

В таблице 3 представлены данные о ССЗ у пациентов с впервые выявленной ФП. Считали себя практически здоровыми 19 пациентов. При их дальнейшем обследовании установлена идиопатическая форма ФП. В остальных 46 случаях в анамнезе пациентов отмечены преимущественно ССЗ.

Обсуждение

ФП является грозным и социально значимым заболеванием, распространенность которого в общей популяции составляет 1–2%, и по прогнозам в ближайшие 50 лет этот показатель будет увеличиваться [7]. ФП опасна осложнениями, приводящими к ухудшению качества жизни пациента и неблагоприятным исходам. Несвоевременная диагностика пароксизмальной формы ФП в разы увеличивает риск ОНМК, что отражено в метаанализе 32 исследований 5038 пациентов [8]: в среднем у 11% пациентов ФП диагностируется после перенесенной мозговой катастрофы. В работе [9] по оценке распространенности ФП у пациентов после перенесенного ишемического инсульта подтверждается факт частой несвоевременной диагностики аритмии: у 8,1% пациентов ФП была выявлена после ОНМК по ишемическому типу.

В связи с этим необходима ранняя и своевременная диагностика ФП на уровне первичного звена здравоохранения. Возникновение ФП должно вызвать у врача-терапевта, врача общей практики и фельдшера подозрение на ранее нераспознанное ССЗ и/или экстракардиальную патологию [10]. Данные пациенты должны быть отнесены к числу сложных пациентов, требующих качественного обследования, лечения и диспансерного наблюдения.

На основании результатов целого ряда исследований в клинических рекомендациях Европейского общества кардиологов [3] подтверждена важность скрининга немой ФП у больных с транзиторными ишемическими атаками либо перенесших инсульт (класс I, уровень B), а также для выявления фибрилляции у лиц старше 75 лет и лиц с высоким риском развития инсульта (класс II, уровень A). Возможности такого скрининга возрастают при использовании мобильных устройств для снятия и дистанционной передачи ЭКГ.

В Волгоградской области при регистрации ДЭКГ-12 у 18 431 обследованного ФП выявлена у 310 (1,7%) паци-

ентов, причем в 65 случаях диагноз «ФП» был поставлен впервые. При обследовании 2357 лиц в 14 населенных пунктах Московской области на уровне первичного звена здравоохранения с использованием ДЭКГ-1 было выявлено 79 случаев ФП, 26 из них — впервые. Автоматическая диагностика ФП у лиц с преимущественно ССЗ в ЛПУ Мытищинской ГКБ показала в 2 раза большую частоту выявления ФП — 3,5%. Одна треть случаев ФП приходилась на впервые выявленные ФП.

Несовпадение распространенности ФП при регистрации ДЭКГ-1 и ДЭКГ-12 может быть объяснено прежде всего различными контингентами обследованных лиц. В Волгоградской области наибольший процент обследованных составляли лица, проходившие диспансеризацию, то есть в основном условно здоровые. В Московской области обследованы пациенты, пришедшие на прием к врачу, в основном больные ССЗ.

Результаты наших исследований совпали с данными [3] как по возрастным, так и по гендерным характеристикам: ФП выявлена у лиц старше 60 лет, а максимальное число — в возрасте 70–90 лет. Среди 91 пациента с впервые выявленной ФП 21 человек считал себя практически здоровым. В анамнезе остальных 70 больных были указания на ССЗ.

Отметим ряд особенностей использованных нами методов ДЭКГ. Во-первых, регистрация ЭКГ выполнена нами в условиях ЛПУ. Система Easy EGG предназначена для использования средним медицинским персоналом. Устройство CardioQVARK может быть использовано самим пациентом. Но в этом случае, как и при использовании любых устройств такого типа, возникают вопросы организации соответствующей службы и цены за услуги. Во-вторых, качество распознавания ФП при анализе ДЭКГ-12 выше по следующим причинам. ДЭКГ-12 во всех случаях просматривает врач, и пароксизм ФП любой длительности будет замечен. При автоматическом анализе ДЭКГ-1 врач просматривает случаи лишь с автоматически выявленной ФП или по крайней мере с автоматически поставленным диагнозом «несинусовый ритм». В этом случае процент пропущенных пароксизмов ФП возрастает. При просмотре нами 100 последовательных записей ДЭКГ-1 выяснилось, что правильно распознан 1 случай постоянной формы ФП. При этом пропущено 4 из

4 коротких (менее 30 секунд) пароксизмов ФП. По-видимому, этот результат связан с ограничениями метода анализа ДЭКГ-1.

Следует сказать, что и при истинно положительных, и при ложноположительных и ложноотрицательных результатах автоматического распознавания ФП существенную помощь врачу оказывает анализ ритмограммы. На всех приведенных примерах (см. рисунки 2–6) на ритмограммах появлялись характерные признаки ФП, синусового ритма и синусового ритма, осложненного экстрасистолией. Именно анализ ритмограммы при волнообразной изолинии позволял врачу поставить правильный диагноз.

Небольшой процент выявленных ложноположительных результатов (4 из 79 случаев автоматически диагностированной ФП) не является существенным недостатком метода выявления ФП. При профилактической работе с населением часто допускают гипердиагностику каких-либо патологий, так как ее можно быстро устранить при проверке данных компетентными специалистами, как это делалось в данном исследовании.

В заключение отметим, что использованные нами телеметрические устройства CardioQVARK и Easy EGG просты в применении, не требуют специальной переподготовки медицинских работников, позволяют обследовать население отдаленных (в частности сельских) территорий и получать интерпретацию ЭКГ квалифицированными специалистами на расстоянии. Устройства оказались эффективными как при диспансеризации населения, так и у больных с ССЗ на амбулаторном приеме прежде всего тем, что позволили в большем числе случаев впервые выявить ФП. Полученные результаты позволяют рекомендовать дистанционные методы выявления ФП с использованием устройств CardioQVARK и Easy EGG для повсеместного применения с целью выявления ФП. При решении организационно-финансовых вопросов устройство CardioQVARK может использовать сам пациент.

Авторы заявляют об отсутствии конфликта интересов.

Поступила 31.10.2019

Принята в печать 19.12.2019

ЛИТЕРАТУРА/REFERENCES

1. Romero J.R., Wolf P.A. Epidemiology of stroke: legacy of the Framingham Heart Study. *Glob. Heart*. 2013; 8: 67–75. doi:10.1016 /j.gheart. 2012.12. 007.
2. Amarenco P., Bogousslavsky J., Caplan L.R. et al. New approach to stroke subtyping: the A-S-C-O (phenotypic) classification of stroke. *Cerebrovasc. Dis*. 2009; 27: 502–8. doi:10.1159/000210433.
3. Kirchhof P., Benussi S., Kotecha D. et al. 2016 ESC Guidelines for the management of atrial fibrillation developed in collaboration with EACTS. *Eur. J. Cardiothorac. Surg*. 2016 Nov; 50 (5): e1–e88. doi: 10.1093 /ejcts/ezw313.
4. Бердников С.В., Бердникова О.А. Перспективные технологии скрининга нарушений ритма сердца: фокус на мобильные ЭКГ-устройства. *Российский кардиологический журнал*. 2018; 23 (12); 92–97.
5. Рябыкина Г.В., Соболев А.В., Сахнова Т.А., Вишнякова Н.А. *Применение систем дистанционной регистрации и централизованного анализа ЭКГ в условиях крупного стационара и медицинских учреждениях сельской местности*. Методическое пособие для врачей. М.: 2013. — С. 12–54.
6. Вишнякова Н.А., Ирхина Е.А., Волков В.Е., Рябыкина Г.В. Распространенность фибрилляции предсердий в сельской местности по данным банка централизованного анализа дистанционно переданных ЭКГ. Национальная функциональная диагностика. *Медицинский алфавит*; 2018; №14 (351); 13–20.
7. Go A.S., Hylek E.M., Phillips K.A. et al. Prevalence of diagnosed atrial fibrillation in adults: national implications for rhythm management and stroke prevention: the An Ticoagulation and Risk Factors in Atrial Fibrillation (ATRIA) Study. *JAMA*. 2001; 285: 2370–2375.
8. Kishore A., Vail A., Majid A. et al. Detection of atrial fibrillation after ischemic stroke or transient ischemic attack: a systematic review and meta-analysis. *Stroke*. 2014; 45: 520–6. doi:10.1161/STROKEAHA.113.003433. Epub 2014 Jan 2
9. Friberg L., Rosenqvist M., Lindgren A. et al. High prevalence of atrial fibrillation among patients with ischemic stroke. *Stroke*. 2014 Sep; 45 (9): 2599–605. doi:10.1161/STROKEAHA.114.006070. Epub 2014 Jul 17.
10. Шальнова С.А., Деев А.Д., Капустина А.В. и др. Ассоциация между фибрилляцией предсердий и смертностью от различных причин у населения Российской Федерации. // *Кардиология*. — 2015. — Т. 55. — №12. — С. 70–76.

<https://10.36396/MS.2020.16.1.008>

Изоляция легочных вен и эндоваскулярная окклюзия ушка левого предсердия при неклапанной фибрилляции предсердий

Н.А. КОЧЕРГИН, В.И. ГАНЮКОВ, Т.Ю. ЧИЧКОВА, С.Е. МАМЧУР, И.Д. СЫРОВА, О.А. ТРУБНИКОВА

Федеральное государственное бюджетное научное учреждение «Научный исследовательский институт комплексных проблем сердечно-сосудистых заболеваний», Кемерово, Россия

Резюме

Фибрилляция предсердий (ФП) является одной из самых распространенных и сложных форм нарушения ритма, которая требует комплексного подхода в лечении и профилактике осложнений. Поэтому сочетание изоляции легочных вен (ИЛВ) и эндоваскулярной окклюзии ушка левого предсердия (УЛП) представляется рациональным подходом в лечении больных ФП.

Цель исследования. Анализ эффективности и безопасности сочетания ИЛВ и эндоваскулярной окклюзии УЛП у выборочных больных с неклапанной ФП.

Материал и методы. В проспективное обсервационное одноцентровое исследование включены 30 пациентов с неклапанной ФП и высоким риском геморрагических и ишемических событий (HAS-BLED ≥ 3 баллов и CHA2DS2-VASc ≥ 2 баллов). Медиана возраста пациентов составила 63 (59; 67) года. В половой структуре немногим преобладали женщины (56,6%).

Конечными точками исследования были рецидив предсердной аритмии (фибрилляция или трепетание предсердий) за исключением «слепого» периода (первых трех месяцев после ИЛВ) и ишемические тромбоэмболические события в течение 12 месяцев наблюдения.

Результаты. По истечении 12-месячного периода наблюдения у 11 (36,7%) больных после «слепого» периода зарегистрированы рецидивы предсердных аритмий. За весь период наблюдения не было выявлено серьезных осложнений, связанных с вмешательством, ишемических кардиоэмболических событий или кровотечений.

Заключение. Так как оптимальный результат ИЛВ достигнут в 63,3% случаев, сохраняются риск тромбоэмболических осложнений и необходимость продолжения антикоагулянтной терапии. Сочетание ИЛВ с эндоваскулярной окклюзией УЛП является эффективной и безопасной опцией у пациентов с неклапанной ФП, особенно с предшествующим ишемическим событием и противопоказаниями к антикоагулянтной терапии.

Ключевые слова: фибрилляция предсердий, изоляция легочных вен, окклюзия ушка левого предсердия.

Pulmonary veins isolation with left atrial appendage closure of non-valvular atrial fibrillation

N.A. KOCHERGIN, V.I. GANYUKOV, T.U. CHICHKOVA, S.E. MAMCHUR, I.D SYROVA., O.A. TRUBNIKOVA
«Research Institute for Complex Issues of Cardiovascular Diseases», Kemerovo, Russia «research institute for complex issues of cardiovascular diseases», kemerovo, russia

The Laboratory of Neuro-Vascular Pathology, Federal State Budgetary Institution «Research Institute for Complex Issues of Cardiovascular Diseases», Kemerovo, Russia

Summary

Atrial fibrillation (AF) is one of the most common and complex forms of rhythm disturbances, which requires an integrated approach in the treatment and prevention of complications. Therefore, a combination of pulmonary veins isolation (PVI) and left atrial appendage (LAA) occlusion seems to be a rational approach to treating patients with AF.

The aim of the study was to analyze the efficacy and safety of a combination of PVI and LAA occlusion in patients with non-valvular AF.

Materials and methods. The prospective observational single-center study included 30 patients with non-valvular AF and a high risk of hemorrhagic and ischemic events (HAS-BLED ≥ 3 and CHA2DS2-VASc ≥ 2). The median age of patients was 63 (59; 67) years. Women predominated in the sexual structure (56.6%).

The end points of the study were recurrence of atrial arrhythmias (atrial fibrillation or flutter) with the exception of a “blind” period (the first three months after PVI) and ischemic thromboembolic events during 12 months follow-up.

Results. During 1-year follow-up, recurrence of atrial arrhythmias were recorded in 36.7% of cases (11 patients) after the “blind” period. Over the follow-up period, no serious complications associated with the intervention, ischemic cardioembolic events or bleeding were identified.

Conclusion. Since the optimal result of PVI was achieved in 63.3% of cases, the risk of thromboembolic complications and the need to continue anticoagulant therapy remain. The combination of PVI with LAA occlusion is an effective and safe option in patients with non-valvular AF, especially with a previous ischemic event and contraindications to anticoagulant therapy.

Key words: Atrial fibrillation, pulmonary veins isolation, left atrial appendage closure.

Список сокращений:

ИЛВ — изоляция легочных вен.
 ОА — оральные антикоагулянты.
 УЛП — ушко левого предсердия.
 ФП — фибрилляция предсердий.

Сведения об авторах:

Кочергин Н.А. — к. м. н., научный сотрудник лаборатории интервенционных методов диагностики и лечения, федеральное государственное бюджетное научное учреждение «Научный исследовательский институт комплексных проблем сердечно-сосудистых заболеваний», Кемерово, Россия. ORCID 0000-0002-1534-264X, +79089523235; e-mail: nikotwin@mail.ru (автор, ответственный за переписку)

Ганюков В.И. — д. м. н., зав. лабораторией интервенционных методов диагностики и лечения, федеральное государственное бюджетное научное учреждение «Научный исследовательский институт комплексных проблем сердечно-сосудистых заболеваний», Кемерово, Россия. ORCID 0000-0002-9704-7678

Чичкова Т.Ю. — мл. научный сотрудник лаборатории нарушения ритма, федеральное государственное бюджетное научное учреждение «Научный исследовательский институт комплексных проблем сердечно-сосудистых заболеваний», Кемерово, Россия.

Мамчур С.Е. — д. м. н., зав. отделом диагностики сердечно-сосудистых заболеваний, федеральное государственное бюджетное научное учреждение «Научный исследовательский институт комплексных проблем сердечно-сосудистых заболеваний», Кемерово, Россия. ORCID 0000-0002-8277-5584

Сырова И.Д. — мл. научный сотрудник лаборатории нейрососудистой патологии, федеральное государственное бюджетное научное учреждение «Научный исследовательский институт комплексных проблем сердечно-сосудистых заболеваний», Кемерово, Россия.

Трубникова О.А. — д. м. н. зав. лабораторией нейрососудистой патологии, федеральное государственное бюджетное научное учреждение «Научный исследовательский институт комплексных проблем сердечно-сосудистых заболеваний», Кемерово, Россия.

Введение

Фибрилляция предсердий (ФП) является основной причиной сердечной недостаточности, внезапной смерти и инсульта во всем мире. Распространенность ФП в общей популяции достигает 2% и увеличивается у лиц старше 40 лет [1]. Лечение ФП является достаточно сложной задачей из-за неудовлетворительной эффективности антиаритмической лекарственной терапии и высокого риска тромбоэмболических осложнений [2].

Ишемический кардиоэмболический инсульт является основным осложнением ФП [3]. Риск инсульта при ФП значимо выше, чем у пациентов без ФП [4]. Для профилактики ишемических событий должны применяться оральные антикоагулянты (ОА) у пациентов с риском по шкале CHA2DS2-VASc ≥ 2 баллов [1]. ОА снижают риск развития ишемических событий на 64% [5]. Терапия ОА имеет ряд недостатков, таких как сложность поддержания терапевтического диапазона, взаимодействие с некоторыми лекарствами, повышение риска кровотечения [6]. Кроме того, 28% пожилых больных с ФП с высоким риском ишемических событий имеют низкую комплаентность [7].

В настоящее время изоляция легочных вен (ИЛВ) является методом выбора восстановления и поддержания нормального сердечного ритма у больных с симптомной пароксизмальной и персистирующей ФП [1]. Однако относительно высокая частота неуспеха ИЛВ обуславливает необходимость продолжения антикоагу-

лянтной и антиаритмической терапии в послеоперационном периоде [8].

Свобода от ФП после однократной процедуры ИЛВ достигает 50–60%, что зачастую требует проведения повторного вмешательства [9]. Эффективность ИЛВ зависит от типа и стажа ФП, а также от размеров левого предсердия [10]. Встречаются и поздние рецидивы нарушения сердечного ритма через несколько лет после его восстановления. Основными предикторами поздних рецидивов являются пароксизмы ФП в ранние сроки после ИЛВ [11].

Ушко левого предсердия (УЛП) является местом тромбообразования у 90% больных с неклапанной ФП [12]. Окклюдер в УЛП был разработан для профилактики кардиоэмболических осложнений у больных с ФП, которые имеют ограничения для приема ОА [13]. Эндovasкулярная окклюзия УЛП продемонстрировала свою эффективность в ряде клинических исследований [14], однако данная опция не устраняет причину ишемических событий, а именно саму ФП.

Таким образом, ФП является одной из самых распространенных и сложных форм нарушений ритма, которая требует комплексного подхода в лечении и профилактике осложнений, а также тесного взаимодействия всех участников кардиокоманды. Поэтому сочетание ИЛВ и эндovasкулярной окклюзии УЛП представляется рациональным подходом в лечении больных с ФП.

Цель исследования — оценка эффективности и безопасности сочетания ИЛВ и эндovasкулярной окклюзии УЛП у выборочных больных с неклапанной ФП.

Материал и методы

Дизайн исследования одобрен локальным этическим комитетом. Все пациенты, включенные в исследование, подписали информированное согласие. В проспективное обсервационное одноцентровое исследование включали пациентов с неклапанной ФП.

Критерии включения:

- 1) симптомная рефрактерная к антиаритмической терапии неклапанная ФП;
- 2) пароксизмальная или персистирующая ФП в анамнезе пациентов;
- 3) риск тромбоэмболических осложнений по шкале CHA₂DS₂-VASc не менее 2 баллов;
- 4) риск кровотечений по шкале HAS-BLED не менее 3 баллов.

Критерии не включения:

- 1) сопутствующие заболевания, требующие приема ОА (тромбоэмболия легочной артерии, тромбоз глубоких вен нижних конечностей, механический протез клапана сердца);
- 2) переднезадний размер левого предсердия более 60 мм, по данным эхокардиографии;
- 3) тиреотоксикоз и гипотиреоз;
- 4) тромбоз левого предсердия.

Всем пациентам первым этапом выполняли ИЛВ. После этого обследуемым больным в течение 1–3 месяцев после ИЛВ проводили эндоваскулярную окклюзию УЛП (см. рисунок). Вмешательства выполняли по стандартной методике. Всех пациентов наблюдали на протяжении 12 месяцев после 2-го этапа лечения.

Конечными точками исследования были рецидив предсердной аритмии (фибрилляция или трепетание предсердий), за исключением «слепого» периода (первых 3 месяцев после ИЛВ), и ишемические тромбоэмболические события в течение 12 месяцев наблюдения. При отсутствии пароксизмов предсердной аритмии клинический эффект оценивали как оптимальный. В случае развития документированного устойчивого нарушения ритма по истечении «слепого» периода регистрировали рецидив. За ишемическое событие при-

нимали любое симптомное подтвержденное кардиоэмболическое осложнение.

Медикаментозное сопровождение. После ИЛВ все пациенты продолжали прием антиаритмической терапии. Решение об отмене антиаритмической терапии принимали через 6 месяцев после ИЛВ на основе холтеровского мониторирования электрокардиограммы и наличия рецидивов устойчивых пароксизмов нарушения ритма, подтвержденных электрокардиографически.

После эндоваскулярной окклюзии УЛП больные принимали аспирин (75–100 мг) и ОА в течение 1,5 месяца (период эндотелизации окклюдера). Оценку функции и наличие резидуальных сбросов вокруг окклюдера выполняли с помощью чреспищеводной эхокардиографии через 1,5 месяца после имплантации. Пациенты прекращали прием ОА, если, по данным чреспищеводной эхокардиографии, была достигнута полная окклюзия УЛП или сохранялись остаточные сбросы шириной менее 5 мм. После отмены ОА пациентам рекомендовали двойную антитромбоцитарную терапию (аспирин и клопидогрел) на 6 месяцев с последующей отменой клопидогрела.

Статистический анализ результатов исследования проводили с помощью программы STATISTICA 10 (StatSoft, США). Количественные величины были представлены в виде медианы и интерквартильного размаха с указанием 25 и 75 квартилей Me (Lq; Uq). Качественные показатели представлены в виде абсолютных и относительных значений.

Результаты

В исследование включены 30 пациентов с неклапанной ФП. Медиана возраста пациентов составила 63 (59; 67) года. В половой структуре немногим преобладали женщины (56,6%). Пароксизмальная и персистирующая формы ФП распределились почти поровну (46,6 и 53,4% соответственно). Клиническая характеристика исследуемой выборки представлена в табл. 1.

Рисунок 1. Эндоваскулярная окклюзия УЛП: А – УЛП на рентгенографии с контрастом; В – окклюдер в УЛП на рентгенографии; С – контроль положения окклюдера на чреспищеводной эхокардиографии

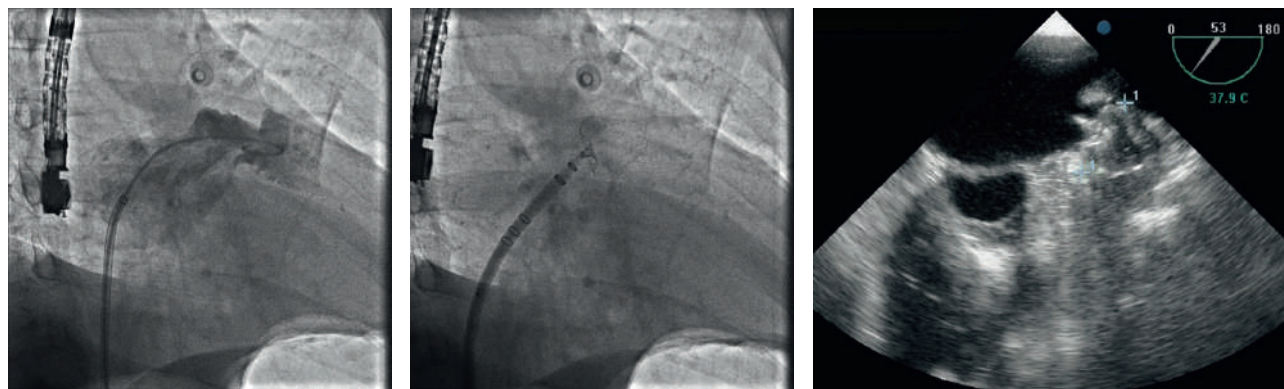


Таблица 1. Клиническая характеристика обследуемых пациентов

Показатель	Обследуемая выборка (n=30)
Возраст, годы, Me (Lq; Uq)	63 (59; 67)
Пол, женский, % (n)	56,6 (17)
Артериальная гипертония, % (n)	93,3 (28)
Ишемическая болезнь сердца, % (n)	13,3 (4)
Пароксизмальная/персистирующая ФП, % (n)	46,6 (14)/53,4 (16)
Сахарный диабет, % (n)	23,3 (7)
Инсульт в анамнезе, % (n)	20 (6)
Фракция выброса левого желудочка, %, Me (Lq; Uq)	65 (58; 67)
Размер левого предсердия, мм, Me (Lq; Uq)	46 (43; 48)
Шкала HAS-BLED, Me (Lq; Uq)	3 (3; 4)
Шкала CHA2DS2-VASc, Me (Lq; Uq)	2 (2; 3)

Всем пациентам первым этапом выполнены радиочастотная (83,4%) или криобаллонная (16,6%) аблации легочных вен. В группе криоизоляции применяли баллоны второй генерации. Во всех случаях получено электрофизиологическое подтверждение ИЛВ. После этого 93,3% больным был успешно имплантирован в УЛП окклюдер Watchman (Boston Scientific, MapleGrove, MN). У 2 (6,6%) пациентов не удалось имплантировать окклюдер ввиду неподходящей морфологии УЛП с высоким риском его дислокации. В госпитальный период наблюдения серьезных осложнений как при ИЛВ, так и при окклюзии УЛП не выявлено. У 2 (6,6%) пациентов послеоперационный период осложнился умеренной подкожной гематомой в месте доступа к общей бедренной вене.

Через 1,5 месяца, по данным чреспищеводной эхокардиографии, во всех случаях эндоваскулярной окклюзии УЛП (у 28 из 30 пациентов) функция окклюдера была удовлетворительной. У 6 (21,4%) больных выявлены резидуальные сбросы менее 5 мм, у остальных пациентов подтверждена успешная полная окклюзия УЛП. Всем больным с окклюдерами после контрольного обследования были отменены ОА. Продолжили прием ОА 2 пациента, которым не удалось имплантировать окклюдер в УЛП.

После 12-месячного периода наблюдения у 19 (63,3%) пациентов не выявлено рецидивов нарушения ритма. У оставшихся 11 (36,7%) больных после «слепого» периода зарегистрированы пароксизмы предсердных аритмий. Пациенты с рецидивами нарушения ритма продолжили прием антиаритмической терапии.

За годовой период наблюдения ни у одного пациента не было выявлено ишемических кардиоэмболических событий или кровотечений. Результаты исследования представлены в табл. 2.

Таблица 2. Результаты исследования

Показатель	Исследуемая выборка (n=30)
45-дневные	
Успех вмешательства: ИЛВ, % (n) Окклюзия УЛП, % (n)	100 (30) 93,3 (28)
Осложнения места доступа: подкожная гематома, % (n)	6,6 (2)
Резидуальный параокклюдерный сброс: менее 5 мм, % (n) более 5 мм, % (n)	21,4 (6) 0
Дислокация окклюдера, % (n)	0
12-месячные	
Рецидив нарушения ритма, % (n)	36,7 (11)
Ишемические события, % (n)	0
Кровотечения, % (n)	0

Обсуждение

Выполнено проспективное обсервационное когортное исследование, посвященное определению эффективности и безопасности сочетанного лечения неклапанной ФП у пациентов с высоким риском геморрагических и ишемических событий (HAS-BLED ≥ 3 баллов и CHA2DS2-VASc ≥ 2 баллов).

В нашем исследовании использован этапный подход выполнения ИЛВ и окклюзии УЛП (от 1 до 3 месяцев между процедурами) в связи с различными источниками финансирования двух вмешательств. Однако обе процедуры имеют идентичные этапы (сосудистый доступ и транссептальная пункция), которые сами по себе несут риск геморрагических и сосудистых осложнений. Поэтому одномоментное выполнение двух вмешательств может снизить риски этапного подхода.

Основными осложнениями ИЛВ являются инсульт 1%), тампонада сердца (1–2%) и сосудистые осложнения [15]. «Немые» инсульты белого вещества головного мозга выявляются на МРТ у 10% пациентов после ИЛВ [16]. Осложнениями, ассоциированными с эндоваскулярной окклюзией УЛП, являются перфорация с гемотампонадой, дислокация устройства, тромбоз окклюдера и резидуальные фистулы более 5 мм, нивелирующие успех процедуры [17]. В нашем обсервационном исследовании серьезных осложнений, связанных с ИЛВ или окклюзией УЛП, за годовой период наблюдения не зарегистрировано.

Проведен ряд исследований, подтверждающих эффективность и относительную безопасность сочетания ИЛВ и эндоваскулярной окклюзии УЛП [18–21]. Так, M. Swaans и соавт. [18] первыми опубликовали результаты эндоваскулярной окклюзии УЛП в сочетании с ИЛВ. В исследование были включены 30 пациентов. Через 60 дней все больные имели критерии успешной окклю-

зии УЛП. В течение 12 месяцев у 30% пациентов зарегистрирован рецидив нарушения ритма. Повторная ИЛВ успешно выполнена у 4 больных.

G. Fassini и соавт. [19] опубликовали результаты сочетанного вмешательства баллонной криоабляции и эндоваскулярной окклюзии УЛП у 35 больных с ФП. За время наблюдения (36 месяцев) рецидив предсердных аритмий зарегистрирован у 10 (28%) больных. У 30 (86%) пациентов выполнена успешная полная окклюзия УЛП. У 5 (14%) больных выявлены резидуальные сбросы (5 мм) при первом контрольном эхокардиографическом исследовании. На годовом контрольном исследовании сброс выявлен только у 3 пациентов. За период наблюдения не выявлено связанных с процедурой тромбоэмболических осложнений.

N. Calvo и соавт. [20] также представили результаты комбинированного лечения (радиочастотная ИЛВ и имплантация устройств в УЛП) 35 пациентов с ФП. Успех катетерной абляции и имплантации устройств был достигнут в 97% случаев. У 3 больных вмешательство осложнилось перфорацией и гемотампонадой сердца. Через 3 месяца у всех больных было подтверждено успешное закрытие УЛП. В течение 13 месяцев у 78% пациентов были зарегистрированы рецидивы ФП, при этом 97% пациентов прекратили прием ОА.

А.А. Якубов и соавт. [21] представили результаты рандомизированного исследования. Пациентов с симптомной пароксизмальной или персистирующей формой ФП рандомизировали в две группы: изолированной ИЛВ (n=44) и ИЛВ в сочетании с окклюзией УЛП (n=45). За 2-летний период наблюдения у 33 (66%) пациентов в группе ИЛВ и у 23 (59%) больных в группе ИЛВ в сочетании с имплантацией окклюдера в УЛП не зарегистрировано рецидивов предсердных аритмий без антиаритмической терапии (p=0,34). В течение всего наблюдения не выявлены неблагоприятные события, ассоциированные с ФП или вмешательством.

Успех вмешательств ИЛВ и окклюзии УЛП в нашем исследовании составили 100 и 93,3% соответственно. У 2 (6,6%) пациентов не удалось имплантировать устройство в УЛП. По данным литературы, неподходящая для окклюдера морфология УЛП может встречаться в 12,5% [21].

Все проведенные исследования, включая наше, продемонстрировали эффективность и относительную безопасность сочетания ИЛВ и эндоваскулярной окклюзии УЛП. Результаты исследований подтверждают потенциальные преимущества сочетанного подхода в лечении выборочных больных с неклапанной ФП.

Ограничение исследования

Пилотный характер представленного исследования и небольшая выборка пациентов не дают оснований для рутинного применения предлагаемого комбинированного подхода у больных с неклапанной ФП. Сочетание ИЛВ и окклюзии УЛП может быть рассмотрено у выборочных пациентов.

Заключение

Так как оптимальный результат ИЛВ достигнут в 63,3% случаев, сохраняется риск тромбоэмболических осложнений и необходимость продолжения антикоагулянтной терапии. Сочетание ИЛВ с эндоваскулярной окклюзией УЛП является эффективной и безопасной опцией у пациентов с неклапанной ФП, особенно с предшествующим ишемическим событием и противопоказаниями к антикоагулянтной терапии.

Финансирование

Работа выполнена в рамках темы поисковых научных исследований №17 «Процедурные аспекты операции закрытия ушка левого предсердия (оптимизация результатов)».

Вклад авторов:

Разработка концепции: Ганюков В.И., Мамчур С.Е.

Набор материала: Чичкова Т.Ю., Сырова И.Д.

Анализ и написание статьи: Кочергин Н.А.

Редактирование финального текста: Ганюков В.И.,

Трубникова О.А.

Авторы заявляют об отсутствии конфликта интересов.

Поступила 30.07.2019

Принята в печать 18.12.2019

ЛИТЕРАТУРА/REFERENCES

- Kirchhof P, Benussi S., Kotecha D., Ahlsson A., Atar D., Casadei B., Castella M., Diener H.C., Heidbuchel H., Hendriks J., Hindricks G., Manolis A.S., Oldgren J., Popescu B.A., Schotten U., Van Putte B., Vardas P.; ESC Scientific Document Group. 2016 ESC Guidelines for the management of atrial fibrillation developed in collaboration with EACTS. *Eur. Heart J.* 2016 Oct 7; 37 (38): 2893–2962. <https://doi.org/10.1093/eurheartj/ehw210>
- Go A.S., Hylek E.M., Phillips K.A., Chang Y., Henault L.E., Selby J.V., Singer D.E. Prevalence of diagnosed atrial fibrillation in adults: national implications for rhythm management and stroke prevention: the An Ticoagulation and Risk Factors in Atrial Fibrillation (ATRIA) Study. *JAMA.* 2001; 285: 2370–2375.
- Lewalter T., Kanagaratnam P., Schmidt B., Rosenqvist M., Nielsen-Kudsk J.E., Ibrahim R., Albers B.A., Camm A.J. Ischaemic stroke prevention in patients with atrial fibrillation and high bleeding risk: opportunities and challenges for percutaneous left atrial appendage occlusion. *Europace.* 2014; 16: 626–30. <https://doi.org/10.1093/europace/euu069>
- Lloyd-Jones D.M., Wang T.J., Leip E.P., Larson M.G., Levy D., Vasan R.S., D'Agostino R.B., Massaro J.M., Beiser A., Wolf P.A., Benjamin E.J. Lifetime risk for development of atrial fibrillation: the Framingham Heart Study. *Circulation.* 2004; 110: 1042–1046. <https://doi.org/10.1161/01.CIR.0000140263.20897.42>
- Hart R.G., Pearce L.A., Aguilar M.I. Meta-analysis: antithrombotic therapy to prevent stroke in patients who have nonvalvular atrial fibrillation. *Ann. Intern. Med.* 2007; 146: 857–67.
- Eikelboom J.W., Wallentin L., Connolly S.J., Ezekowitz M., Healey J.S., Oldgren J., Yang S., Alings M., Kaatz S., Hohnloser S.H., Diener H.C., Franzosi M.G., Huber K., Reilly P., Varrone J., Yusuf S. Risk of bleeding with 2 doses of dabigatran compared with warfarin in older and younger patients with atrial fibrillation: an analysis of the randomized evaluation of long-term anticoagulant therapy (RE-LY) trial. *Circulation.* 2011; 123: 2363–72. <https://doi.org/10.1161/CIRCULATIONAHA.110.004747>
- Nieuwlaat R., Capucci A., Lip G.Y., Olsson S.B., Prins M.H., Nieman F.H., Lopez-Sendon J., Vardas P.E., Aliot E., Santini M., Crijns H.J. Antithrombotic treatment in real-life atrial fibrillation patients: a report from the Euro Heart Survey on Atrial Fibrillation. *Eur. Heart J.* 2006; 27: 3018–3026. <https://doi.org/10.1093/eurheartj/ehl015>
- Mohanty S., Mohanty P., Di Biase L., Bai R., Santangeli P., Casella M., Dello Russo A., Tondo C., Themistoclakis S., Raviele A., Rossillo A., Corrado A., Pelargonio G., Forleo G., Natale A. Results from a single-blind, randomized study comparing the impact of different ablation approaches on long-term procedure outcome in coexistent atrial fibrillation and flutter (APPROVAL). *Circulation.* 2013; 127: 1853–60. <https://doi.org/10.1161/CIRCULATIONAHA.113.001855>
- Verma A., Jiang C.Y., Betts T.R., Chen J., Deisenhofer I., Mantovan R., Macle L., Morillo C.A., Haverkamp W., Weerasooriya R., Albenque J.P., Nardi S., Menardi E., Novak P., Sanders P.; STAR AF II Investigators. Approaches to catheter ablation for persistent atrial fibrillation. *N. Engl. J. Med.* 2015; 372: 1812–22. <https://doi.org/10.1056/NEJMoa1408288>
- Н.А. Кочергин, В.И. Ганюков, С.Е. Мамчур, О.А. Трубникова. Комбинированное лечение неклапанной фибрилляции предсердий: изоляция легочных вен и окклюзия ушка левого предсердия. *Комплексные проблемы сердечно-сосудистых заболеваний.* 2018; 7 (4S): 86–93. [N.A. Kochergin, V.I. Ganyukov, S.E. Mamchur, O.A. Trubnikova. Combination of pulmonary vein isolation and left atrial appendage closure for non-valvular atrial fibrillation. *Complex Issues of Cardiovascular Diseases.* 2018; 7 (4S): 86–93. (In Russ.)] <http://doi.org/10.17802/2306-1278-2018-7-4S-86-93>
- Pappone C., Augello G., Sala S., Gugliotta F., Vicedomini G., Gulletta S., Paglino G., Mazzone P., Sora N., Greiss I., Santagostino A., LiVolsi L., Pappone N., Radinovic A., Manguso F., Santinelli V. A randomized trial of circumferential pulmonary vein ablation versus antiarrhythmic drug therapy in paroxysmal atrial fibrillation: the APAF Study. *J. Am. Coll. Cardiol.* 2006; 48: 2340–2347. <https://doi.org/10.1016/j.jacc.2006.08.037>
- Holmes D., Kar S., Price M., Whisenant B., Sievert H., Doshi S.K., Huber K., Reddy V.Y. Prospective Randomized Evaluation of the Watchman Left Atrial Appendage Closure Device in Patients With Atrial Fibrillation Versus Long-Term Warfarin Therapy. The PREVAIL Trial. *J. Am. Coll. Cardiol.* 2014; 64: 1–12. <https://doi.org/10.1016/j.jacc.2014.04.029>
- Meier B., Blaauw Y., Khattab A.A., Lewalter T., Sievert H., Tondo C., Glikson M. EHRA/EAPCI expert consensus statement on catheter-based left atrial appendage occlusion. *Europace.* 2014; 16: 1397–416. <https://doi.org/10.1093/europace/euu174>
- Sharma S.P., Park P., Lakkireddy D. Left Atrial Appendages Occlusion: Current Status and Prospective. *Korean Circ. J.* 2018 Aug; 48 (8): 692–704. <https://doi.org/10.4070/kcj.2018.0231>
- Weerasooriya R., Khairy P., Litalien J., Macle L., Hocini M., Sacher F., Lellouche N., Knecht S., Wright M., Nault I., Miyazaki S., Scavee C., Clementy J., Haissaguerre M., Jais P. Catheter ablation for atrial fibrillation: are results maintained at 5 years of follow-up? *J. Am. Coll. Cardiol.* 2011; 57: 160–166. <https://doi.org/10.1016/j.jacc.2010.05.061>
- Deneke T., Jais P., Scaglione M., Schmitt R., L DIB, Christopoulos G., Schade A., Mugge A., Bansmann M., Nentwich K., Muller P., Krug J., Roos M., Halbfass P., Natale A., Gaita F., Haines D. Silent cerebral events/lesions related to atrial fibrillation ablation: a clinical review. *J. Cardiovasc. Electrophysiol.* 2015; 26: 455–463. <https://doi.org/10.1111/jce.12608>
- Reddy V.Y., Holmes D., Doshi S.K., Neuzil P., Kar S. Safety of percutaneous left atrial appendage closure: results from the Watchman Left Atrial Appendage System for Embolic Protection in Patients with AF (PROTECT AF) clinical trial and the Continued Access Registry. *Circulation.* 2011; 123: 417–424. <https://doi.org/10.1161/CIRCULATIONAHA.110.976449>
- Swaans M.J., Post M.C., Rensing B.J., Boersma L.V. Ablation for atrial fibrillation in combination with left atrial appendage closure: first results of a feasibility study. *J. Am. Heart. Assoc.* 2012; 1: e002212. <https://doi.org/10.1161/JAHA.112.002212>
- G. Fassini, S. Conti, M. Moltrasio, A. Maltagliati, F. Tundo, S. Riva, A. Dello Russo, M. Casella, B. Majocchi, M. Zucchetti, E. Russo, V. Marino, M. Pepi, C. Tondo. Concomitant cryoballoon ablation and percutaneous closure of left atrial appendage in patients with atrial fibrillation. *Europace.* 2016 Nov; 18 (11): 1705–1710. Epub 2016 Jul 11. <https://doi.org/10.1093/europace/euw007>
- Calvo N., Salterain N., Arguedas H., Macias A., Esteban A., Garcia de Yébenes M., Gavira J.J., Barba J., Garc a-Bolao I. Combined catheter ablation and left atrial appendage closure as a hybrid procedure for the treatment of atrial fibrillation. *Europace.* 2015; 17: 1533–40. <https://doi.org/10.1093/europace/euv070>
- Якубов А.А., Романов А.В., Артеменко С.Н., Лосик Д.В., Шабанов В.В., Елесин Д.А., Стрельников А.Г., Стенин И.Г., Абашкин С.А., Покушалов Е.А. Имплантация окклюдера ушка левого предсердия и изоляция легочных вен у пациентов с фибрилляцией предсердий. *Патология кровообращения и кардиохирургия.* 2015; 19 (4): 108–118. [Yakubov A.A., Romanov A.B., Artemenko S.N., Losik D.V., Shabanov V.V., Elesin D.A., Strel'nikov A.G., Stenin I.G., Abashkin S.A., Pokushalov E.A. Left atrial appendage closure device implantation and pulmonary vein isolation as a comprehensive treatment for atrial fibrillation. *Patologiya krovoobrashcheniya i kardiokhirurgiya.* 2015; 19 (4): 108–118. (In Russ.)] <http://doi.org/10.21688/1681-3472-2015-4-108-118>

<https://10.36396/MS.2020.16.1.009>

Сравнительная оценка применения технологий спекл-трекинг эхокардиографии в двухмерном и трехмерном режимах у больных с хронической сердечной недостаточностью с сохранной и сниженной систолической функцией левого желудочка

М.А. САИДОВА, В.Х. СОХИБНАЗАРОВА, А.А. АВАЛЯН, С.Н. ТЕРЕШЕНКО

ФГБУ «Национальный медицинский исследовательский центр кардиологии» Минздрава России, Москва, Россия

Резюме

В исследование включены 70 больных с хронической сердечной недостаточностью (ХСН) с сохранной и сниженной фракцией выброса (ФВ) левого желудочка (ЛЖ). Всем больным проводили стандартную трансторакальную эхокардиографию (ЭхоКГ) с тканевой миокардиальной доплерографией. Для оценки деформационных свойств миокарда ЛЖ применяли технологию спекл-трекинг ЭхоКГ в двухмерном и трехмерном режимах.

Сравнительный анализ показал, что параметры деформации миокарда ЛЖ у больных ХСН как с сохранной, так и со сниженной ФВ ЛЖ в трехмерном режиме спекл-трекинг ЭхоКГ были ниже, чем в двухмерном. Два метода тесно коррелировали между собой при расчете показателей деформационных свойств как продольных, так и циркулярных волокон миокарда ЛЖ. ROC-анализ показал диагностическую значимость параметра площади деформации у больных ХСН как с сохранной, так и со сниженной ФВ ЛЖ. При проведении анализа воспроизводимости отмечено, что трехмерный режим спекл-трекинг ЭхоКГ имеет меньшую внутриоператорскую и межоператорскую ошибку, а также занимает меньше времени на обработку изображений.

Ключевые слова: хроническая сердечная недостаточность, спекл-трекинг эхокардиография.

Comparative evaluation of speckle tracking echocardiography technologies in two-dimensional and three-dimensional modes in patients with chronic heart failure with preserved and reduced systolic function of the left ventricle

M.A. SAIDOVA, V.H. SOKHIBNAZAROVA, A.A. AVALYAN, S.N. TERESHCHENKO

National Medical Research Center of Cardiology, Moscow, Russia

Summary

The study included 70 patients with chronic heart failure (CHF) with a preserved and reduced ejection fraction of the left ventricle (LVEF). All patients underwent standard transthoracic echocardiography with tissue myocardial dopplerography technology and speckle-tracking echocardiography in two- and three-dimensional modes.

A comparative analysis showed that the parameters of LV deformation in patients with CHF with preserved and reduced LVEF in three-dimensional mode speckle tracking echocardiography were lower than in two-dimensional. Two methods were correlated with each other in calculating the deformation properties of both longitudinal and circular LV myocardial fibers. ROC analysis showed the diagnostic significance of the global area strain in patients with CHF with intact and with reduced LVEF. When conducting a reproducibility analysis, it was noted that the three-dimensional speckle tracking echocardiography mode has less intra-operator and inter-operator error, and also takes less time to process images.

Key words: chronic heart failure, Speckle Tracking Echocardiography.

Сведения об авторах:

Саидова Марина Абдулатиповна — руководитель отдела ультразвуковых методов исследования (УЗМИ) ФГБУ «НМИЦ кардиологии» Минздрава России, проф. кафедры кардиологии РМАНПО МЗРФ. Проф., д. м. н. тел. 8 (495) 414-63-57. m.saidova@gmail.com

Терешенко Сергей Николаевич — руководитель отдела заболеваний миокарда и сердечной недостаточности, ФГБУ «НМИЦ кардиологии» Минздрава России. Проф., д. м. н. тел. 8 (495) 414- 61-17.

Сохибназарова Василя Худжаназаровна — аспирант отдела УЗМИ ФГБУ «НМИЦ кардиологии» Минздрава России. e-mail: sohibnazarova.vasila@gmail.com, +7 (925) 335-34-39 (автор, ответственный за переписку).

Авалян Ани Ашотовна — аспирант отдела УЗМИ ФГБУ «НМИЦ кардиологии» Минздрава России.

Введение

Хроническая сердечная недостаточность (ХСН) остается важной медико-социальной и экономической проблемой. По данным европейских исследований, риск развития ХСН особенно высок при наличии ишемической болезни сердца (ИБС) и сахарного диабета [1]. Результаты эпидемиологического исследования ЭПОХА-О-ХСН, выполненного среди больных, госпитализированных с клинически выраженной ХСН, соответствующей II–IV функциональному классу (ФК), продемонстрировали, что лишь 9% больных имели «классическую» сниженную фракцию выброса (ФВ) левого желудочка (ЛЖ), тогда как у 78% всех пациентов с ХСН была выявлена сохранный ФВ ЛЖ [2]. Это ранее называемая диастолическая ХСН увеличивается с возрастом и более распространена среди женщин старшего возраста, для которых характерны нарушения процессов расслабления и наполнения ЛЖ, потеря эластичности и повышение жесткости миокарда при сохранной ФВ ЛЖ [3]. Однако с появлением новых ультразвуковых технологий было показано, что при ХСН с сохранной ФВ ЛЖ изменяется не только диастолическая, но и систолическая функция миокарда ЛЖ. С внедрением в клиническую практику метода спекл-трекинг эхокардиографии (Speckle Tracking Echocardiography) – СТЭ, основанного на определении деформационных свойств миокарда, стала доступной более тщательная оценка функционального состояния миокарда у пациентов с ХСН. Технология СТЭ лишена ограничений, связанных с методом тканевой миокардиальной доплерографии, и использует совершенно другой алгоритм оценки состояния миокарда. Она основана на принципе отслеживания движения естественных пятнистых структур в миокарде на черно-белых эхокардиографических изображениях (В-режим) в разные фазы сердечного цикла, что позволяет по-новому оценить процессы сокращения и расслабления миокарда.

В последние годы в клинической практике широко применяется СТЭ в двухмерном режиме, ведутся работы по изучению возможностей трехмерного режима данной технологии. В отличие от двухмерного режима он позволяет провести одновременную оценку параметров деформации всех слоев миокарда ЛЖ, а также оценить новый показатель – площадь глобальной деформации (Global Area Strain – GAS) [11]. Таким образом, для всесторонней оценки функционального состояния миокарда ЛЖ у пациентов с ХСН как с сохранной, так и со сниженной ФВ ЛЖ помимо традиционных эхокардиографических параметров интерес представляет применение метода СТЭ в двухмерном и трехмерном режимах, а также сравнение их преимуществ и ограничений.

Целью настоящего исследования было изучение особенностей деформации ЛЖ у пациентов с ХСН с сохранной и сниженной ФВ ЛЖ по данным двухмерного и трехмерного режимов технологии СТЭ.

Материал и методы

Обследованы 70 пациентов с ХСН (29 женщин и 41 мужчина) в возрасте $65,0 \pm 14,3$ года, госпитализированных в отдел заболеваний миокарда и сердечной недостаточности ФГБУ «НМИЦ кардиологии» Минздрава России. Всем больным проводили стандартное клиническое обследование, включающее объективный осмотр, сбор анамнеза, проведение лабораторных и инструментальных методов исследований.

Критериями включения больных было наличие ХСН I–IV ФК (по Нью-Йоркской ассоциации сердца – NYHA), развившейся в результате ИБС, ДКМП и артериальной гипертензии (АГ). Критериями невключения были острый инфаркт миокарда, нарушение ритма сердца и внутрижелудочковой проводимости, болезни накопления миокарда, врожденные и приобретенные пороки сердца.

Диагноз ХСН был верифицирован в соответствии с рекомендациями [17, 18] при наличии у больных 2 критериев и более:

- характерные симптомы ХСН (одышка, утомляемость, ограничение физической активности, отеки лодыжек) при исключении других причин их возникновения;
- органические изменения миокарда, подтвержденные данными электрокардиографии (ЭКГ), ЭхоКГ, рентгенографии органов грудной клетки по содержанию в крови натрийуретического пептида (НУП) ≥ 35 пг/мл.

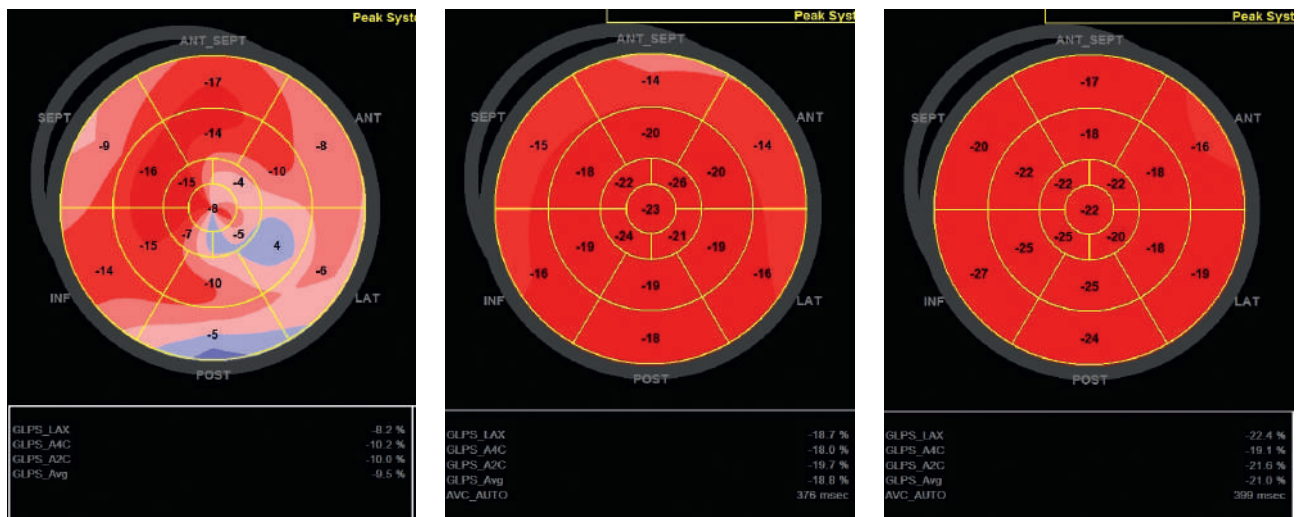
Тяжесть клинического состояния пациентов с ХСН была оценена по ШОКС в модификации В.Ю. Мареева (2000) [19] и определен ФК ХСН по классификации NYHA на основании результатов теста 6-минутной ходьбы.

Все больные были разделены на две группы: 1-я группа – пациенты с ХСН с сохранной ФВ ЛЖ ($\geq 50\%$), 2-я группа – больные со сниженной ФВ ЛЖ ($\leq 40\%$). В группу контроля вошли 20 здоровых добровольцев (12 женщин и 8 мужчин) в возрасте $46,5 \pm 2,8$ года, у которых, по данным инструментальных методов обследования, отсутствовали объективные признаки дисфункции сердца в покое.

Средний возраст пациентов с ХСН с сохранной ФВ ЛЖ составил $72,0 \pm 9,9$ года. Основной причиной сердечной недостаточности у больных с сохранной ФВ ЛЖ была АГ (80%). Средний возраст пациентов с ХСН со сниженной ФВ ЛЖ составил $45,3 \pm 13,6$ года. Основной причиной ХСН в данной группе больных была ДКМП (60%). Клинические проявления ХСН имели место у больных обеих групп: одышка отмечена практически у всех больных (98%), отеки нижних конечностей – у 80% больных.

Трансторакальную ЭхоКГ проводили на ультразвуковом приборе экспертного класса Vivid E9 (GE Healthcare, США) с использованием датчика M5S-D для регистрации изображений в двухмерном режиме и матричного датчика 4V-D для регистрации изображений в трехмерном режиме. Для определения фаз сердечного цикла во время исследования выполняли синхронную запись ЭКГ. У всех больных на момент исследования зарегистрирован синусовый ритм. Исследование проводили с использованием стандартных эхокардиографических доступов и режимов. Для оценки систолической функции ЛЖ определяли ФВ ЛЖ по методу Симпсона (biplane) в 4- и 2-камерном сечениях.

Рисунок 1. Применение технологии СТЭ в трехмерном режиме у пациентов с ХСН с сохранной (А) и сниженной ФВ ЛЖ (Б)



Для оценки показателей деформации ЛЖ в двухмерном режиме СТЭ проводили запись цифровой кинопетли из апикальной позиции (на уровне четырех, двух и трех камер), из парастернальной позиции по длинной оси, также по короткой оси на уровне митрального клапана, папиллярных мышц и верхушки ЛЖ. Далее анализировали изображение на рабочей станции EchoPac PC (GE Healthcare, США) с использованием программы 2-D Strain.

Для оценки глобальной продольной, радиальной, циркулярной деформации и площади деформации (GAS) в трехмерном режиме СТЭ выполняли запись трехмерного трасторакального изображения из апикальной 4-камерной позиции в течение 4 или 6 сердечных циклов с частотой кадров 25–50 FR. В последующем данное трехмерное изображение подвергали постобработке с использованием опции автоматического количественного анализа ЛЖ (4D AutoLVQ).

Глобальная площадь деформации – новый параметр, измеряемый при трехмерном режиме, который отражает суммарную региональную и глобальную деформацию миокарда ЛЖ (рис. 1) [6–8].

Статистический анализ данных

Статистическую обработку данных проводили с помощью пакета программ Statistica, версия 10 (StatSoft, США). Статистически значимыми считали различия при $p < 0,05$. При нормальном распределении между собой данные сравнивали с помощью критерия Стьюдента. Если выборки не соответствовали нормальному распределению, использовали критерий Вилкоксона.

Оценку корреляционных связей между парами количественных признаков осуществляли с использованием непараметрического рангового коэффициента Спирмена.

Результаты исследования

Результаты проведенного исследования показали, что при использовании обоих режимов СТЭ были выявлены статистически значимо более низкие показатели глобаль-

ной продольной и радиальной деформации у пациентов с ХСН по сравнению с контрольной группой. Следует отметить, что в двухмерном режиме СТЭ не было выявлено достоверных различий между показателями циркулярной деформации у пациентов с ХСН с сохранной ФВ ЛЖ и в контрольной группе. Однако в трехмерном режиме СТЭ в этой группе больных были зарегистрированы значимо низкие значения данного показателя по сравнению с таковыми в контрольной группе ($p < 0,001$).

У больных ХСН со сниженной ФВ ЛЖ значения деформации по данным СТЭ как в двухмерном, так и в трехмерном режимах были существенно ниже по сравнению с пациентами с ХСН с сохранной ФВ ЛЖ (табл. 1, 2; рис. 2).

По данным трехмерного режима СТЭ также был оценен новый показатель – площадь глобальной деформации (GAS, %), отражающая суммарную деформацию всех волокон миокарда каждого сегмента ЛЖ. У пациентов с ХСН

Рисунок 2. Глобальная продольная деформация ЛЖ по данным двухмерного режима СТЭ у больных. а – ХСН со сниженной ФВ ЛЖ; б – ХСН с сохранной ФВ ЛЖ; в – в контрольной группе (представлено в виде «бычьего глаза»)

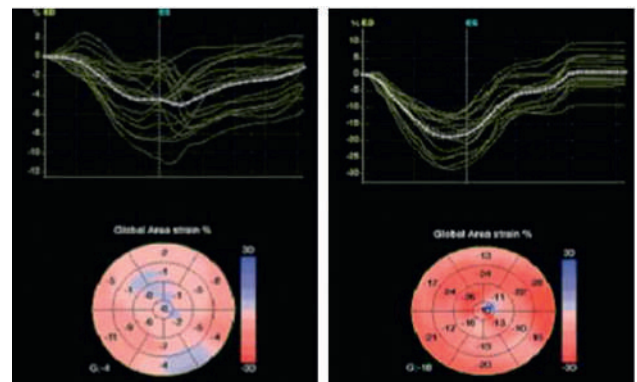


Таблица 1. Значения деформации миокарда ЛЖ у пациентов с ХСН, по данным двухмерного режима СТЭ

Параметр	ФВ ЛЖ >50% (n=30)	ФВ ЛЖ <40% (n=40)	Контрольная группа (n=20)
Глобальная продольная деформация, %	-15,0* ^ [-20,7; -3,0]	-8,4* [-10,0; -8,2]	-20 [-21,3; -17,9]
Глобальная циркулярная деформация, %	-18,0^ [-20,0; -6,2]	-7,5* [-9,5; -5,1]	-18,6 [-19,4; -14,4]
Глобальная радиальная деформация, %	32,2* ^ [23,5; 36,2]	12,7* [6,2; 17,3]	42,4 [14,3; 46,6]

Примечание. * – $p < 0,001$ по сравнению с контрольной группой, ^ – $p < 0,001$ по сравнению с 2-й группой.

Таблица 2. Значения деформации миокарда ЛЖ у пациентов с ХСН, по данным трехмерного режима СТЭ

Параметр	ФВ ЛЖ >50% (n=30)	ФВ ЛЖ <40% (n=40)	Контрольная группа (n=20)
Глобальная продольная деформация, %	-7,3* ^ [-10,0; -6,0]	-3,5* [-4,0; -2,0]	-12,6 [-15,2; -10,5]
Глобальная циркулярная деформация, %	-10,3* ^ [-13,0; -9,0]	-4,6* [-6,0; -3,0]	-17,9 [-19,5; -13,0]
Глобальная радиальная деформация, %	21,8* ^ [16,0; 26,0]	8,8* [5,0; 12,0]	25,5 [20,5; 32,0]
Площадь деформации (GAS), %	-16,3* ^ [-20,0; -12,0]	-7,9* [-10,0; -5,0]	-21,1 [-26,5; -19,5]

Примечание. * – $p < 0,001$ по сравнению с контрольной группой, ^ – $p < 0,001$ по сравнению с 2-й группой.

со сниженной ФВ ЛЖ регистрировали существенно более низкие значения данного параметра по сравнению с пациентами с ХСН с сохранной ФВ ЛЖ ($p < 0,05$). Так, у пациентов с ХСН с сохранной ФВ ЛЖ значение показателя GAS составило $-16,3\%$, у больных с ХСН со сниженной ФВ ЛЖ $-7,9\%$, а в контрольной группе $-21,1\%$ ($p < 0,001$).

Проведенный ROC-анализ показал высокую диагностическую значимость параметра GAS у пациентов с ХСН как с сохранной, так и со сниженной ФВ ЛЖ. Было выявлено, что у пациентов с ХСН с сохранной ФВ ЛЖ при пороговом значении, превышающем $-20,8\%$, определялась высокая чувствительность ($95,0\%$) и специфичность ($85,0\%$) в отношении ХСН (табл. 3, 4). У пациентов с ХСН со сниженной ФВ ЛЖ при значении, превышающем $-14,0\%$, параметр GAS с чувствитель-

ностью 95% и специфичностью 100% показал высокую диагностическую значимость в отношении ХСН (рис. 3, 4). Таким образом, в нашем исследовании в диапазоне от $-14,0$ до $-20,8\%$ выявлялись пациенты с ХСН с сохранной ФВ ЛЖ, а ниже $-14,0\%$ – больные со сниженной ФВ ЛЖ.

В исследовании также анализировали взаимосвязи деформации ЛЖ, по данным двухмерной СТЭ, и уровня мозгового НУП (МНП, пг/мл) у пациентов с ХСН с сохранной и сниженной ФВ ЛЖ. У пациентов с ХСН со сниженной ФВ ЛЖ выявлены статистически значимые прямые корреляционные связи между параметрами деформации ЛЖ и уровнем МНП, в то время как у больных с сохранной ФВ ЛЖ статистически значимых взаимосвязей получено не было (табл. 5).

Таблица 3. Диагностическая значимость параметра площади деформации (GAS) у пациентов с ХСН с сохранной ФВ ЛЖ

Показатель	Отрезное значение	Чувствительность	Специфичность	Площадь под кривой	95% ДИ
GAS	$\geq -20,8\%$	95,0%	85,0%	0,82	0,710–0,930

Примечание. Здесь и в табл. 4: ДИ – доверительный интервал.

Таблица 4. Диагностическая значимость параметра площади деформации (GAS) у пациентов с ХСН со сниженной ФВ ЛЖ

Показатель	Отрезное значение	Чувствительность	Специфичность	Площадь под кривой	95% ДИ
GAS	$\geq -14,0\%$	95,0%	100,0%	1,0	0,936–1,0

Таблица 5. Корреляционные связи показателей деформации ЛЖ с уровнем МНП у пациентов с ХСН со сниженной ФВ ЛЖ (корреляционный анализ Spearman rank R)

Показатель	МНП	
	г	р
Глобальная продольная деформация, %	0,40	<0,05
Глобальная циркулярная деформация, %	0,38	<0,05

Рисунок 3. Диагностическая значимость параметра площади деформации (GAS) у пациентов с ХСН с сохранной ФВ ЛЖ

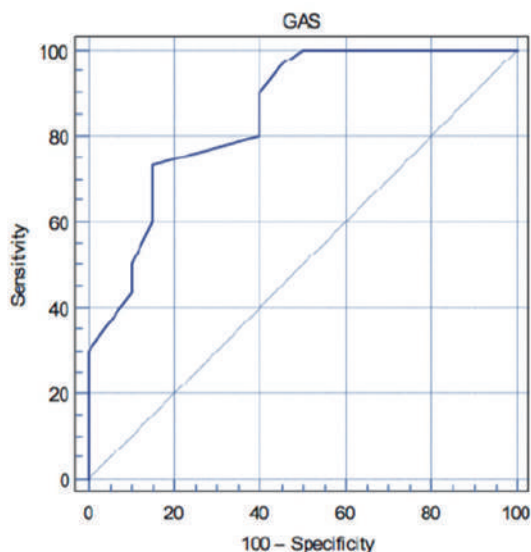
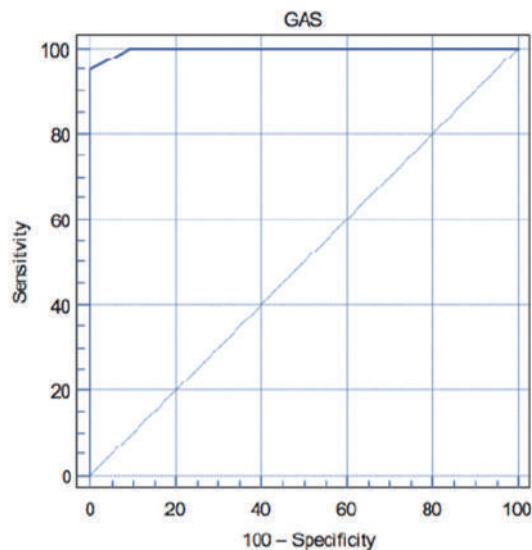


Рисунок 4. Диагностическая значимость параметра площади деформации (GAS) у пациентов с ХСН со сниженной ФВ ЛЖ



Далее был проведен сравнительный анализ между площадью деформации по данным трехмерного режима и показателями деформации по данным двухмерного режима СТЭ. Для большинства показателей были получены статистически значимые корреляционные взаимосвязи. Наиболее тесная корреляционная связь была выявлена между площадью деформации (GAS – 3D СТЭ) и глобальной продольной деформацией ЛЖ (GLS – 2D СТЭ) ($r=0,72$; $p<0,05$) у больных с ХСН со сниженной ФВ ЛЖ (табл. 6).

При проведении корреляционного анализа между показателями глобальной продольной деформации ЛЖ, по данным обоих режимов СТЭ, у пациентов

с ХСН со сниженной ФВ ЛЖ отмечена достоверная умеренная положительная корреляционная связь ($r=0,65$; $p<0,05$) (рис. 5). Следует отметить, что у пациентов с ХСН с сохранной ФВ ЛЖ между указанными параметрами статистически значимой взаимосвязи выявлено не было.

При анализе систолической функции ЛЖ, оцененной по ФВ ЛЖ, выявлено, что в трехмерном режиме были получены статистически значимо более низкие значения ФВ ЛЖ, чем при двухмерной ЭхоКГ (табл. 7).

На следующем этапе анализировали временные затраты на постобработку полученных изображений с использованием двухмерного и трехмерного режимов СТЭ

Таблица 6. Корреляционный анализ между площадью деформации (GAS), по данным 3D-СТЭ, и параметрами деформации, по данным 2D СТЭ, у пациентов с ХСН (корреляционный анализ Spearman rank R)

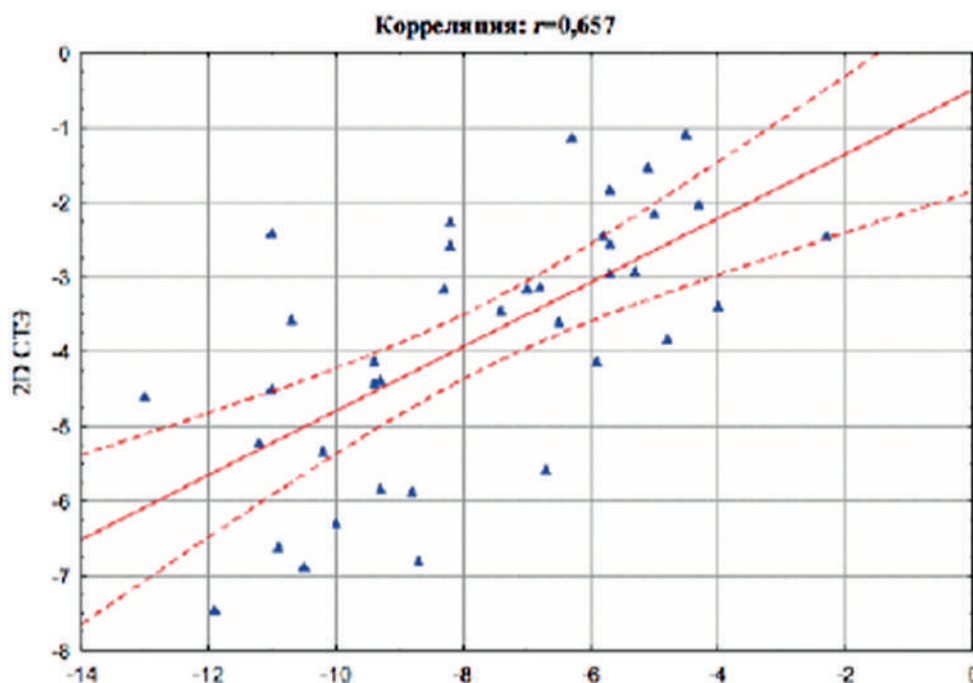
Показатель	Площадь деформации (GAS)			
	ФВ ЛЖ >50% (n=30)		ФВ ЛЖ <40% (n=40)	
	r	p	r	p
Глобальная продольная деформация, (GLS), %	0,46	<0,05	0,72	<0,05
Глобальная циркулярная деформация, (GCS), %	0,46	<0,05	0,28	>0,05
Глобальная радиальная деформация, (GRS), %	-0,39	<0,05	-0,42	<0,05

Таблица 7. Оценка ФВ ЛЖ, по данным 2D- и 3D-ЭхоКГ, у пациентов с ХСН и контрольной группы

Параметр	ХСН с сохранной ФВ ЛЖ	ХСН со сниженной ФВ ЛЖ	Контрольная группа (n=20)
ФВ ЛЖ, % (2D-ЭхоКГ)	62,0 [60,0; 65,0]* ^	31,0 [27,0; 38,0]*	63,0 [60,0; 65,0]
ФВ ЛЖ, % (3D-ЭхоКГ)	59,8 [57,6; 62,3]* ^	29,4 [26,7; 35,3]*	60,5 [59,3; 63,0]

Примечание. Данные представлены в виде медианы с 25 и 75 персентилями: * – $p<0,001$ по сравнению с контрольной группой; ^ – $p<0,001$ по сравнению с 2-й группой.

Рисунок 5. Корреляционный анализ глобальной продольной деформации ЛЖ по данным 2D- и 3D-СТЭ у пациентов с ХСН со сниженной ФВ ЛЖ



у 20 больных. Выявлено, что продолжительность всего цикла постобработки с использованием трехмерного режима СТЭ составляла $3,7 \pm 1,0$ минуты, что было значительно меньше по сравнению с двухмерным режимом ($4,6 \pm 1,5$ минуты); $p < 0,05$.

Анализ внутриоператорской и межоператорской воспроизводимости, по данным двух режимов СТЭ, выполнен у 12 пациентов с ХСН. Наиболее тесные корреляционные связи отмечены для параметров трехмерного режима, что указывает на высокую внутриоператорскую и межоператорскую воспроизводимость при использовании данной технологии для оценки деформации ЛЖ (табл. 8).

У 12 пациентов с ХСН также был рассчитан коэффициент вариации, который при использовании трехмерного режима СТЭ был ниже по сравнению с двухмерным режимом СТЭ и составил менее 9,4% против менее 11,2% соответственно (рис. 6, 7).

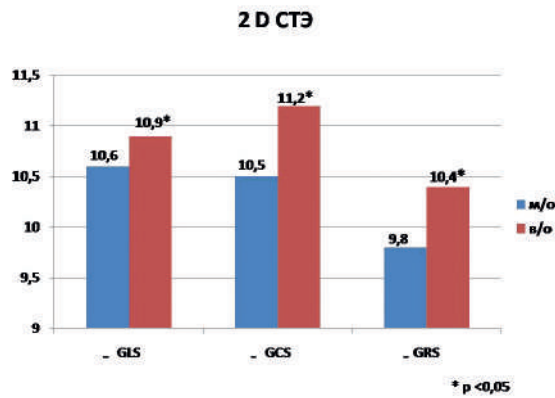
Результаты и обсуждение

В проведенном исследовании выявлено, что у пациентов с ХСН со сниженной ФВ ЛЖ значения показателей, характеризующих деформационные свойства миокарда ЛЖ, как в двухмерном, так и в трехмерном режимах СТЭ были ниже по сравнению с пациентами с ХСН с сохранной ФВ ЛЖ. Следует отметить, что у пациентов с ХСН с сохранной ФВ ЛЖ в трехмерном режиме СТЭ были зарегистрированы более низкие значения циркулярной деформации ЛЖ по сравнению с аналогичным показателем, по данным двухмерного режима. Эти данные согласуются с результатами ряда авторов, в которых показано, что у пациентов с ХСН с сохранной ФВ ЛЖ наиболее чувствительными показателями деформации, отражающими систолическую функцию ЛЖ, являются глобальная продольная и циркулярная деформации ЛЖ [4, 5]. У пациентов с ХСН со сниженной ФВ ЛЖ отмечено существенное снижение всех параметров деформации ЛЖ.

Таблица 8. Корреляционный анализ внутриоператорской и межоператорской воспроизводимости показателей деформации ЛЖ, по данным 2D- и 3D-СТЭ (корреляционный анализ Spearman rank R)

Показатель	Воспроизводимость				p
	внутриоператорская		межоператорская		
	2D-СТЭ	3D-СТЭ	2D-СТЭ	3D-СТЭ	
Глобальная продольная деформация (GLS), %	0,92	0,95	0,90	0,97	<0,05
Глобальная циркулярная деформация (GCS), %	0,84	0,98	0,87	0,98	<0,05
Глобальная радиальная деформация (GRS), %	0,92	0,98	0,90	0,98	<0,05

Рисунок 6. Сравнение внутриоператорской (в/о) и межоператорской (м/о) вариабельности, по данным 2D-СТЭ. GLS-глобальная продольная деформация; GCS-глобальная циркулярная деформация; GRS-глобальная радиальная деформация

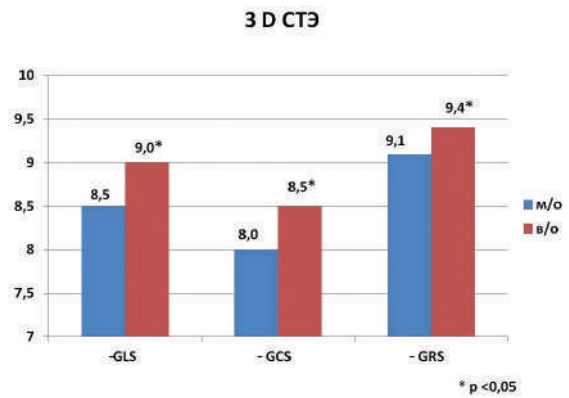


Значения деформации ЛЖ в трехмерном режиме были статистически значимо ниже аналогичных показателей в двухмерном режиме СТЭ. Несмотря на разные значения деформации, полученные в двухмерном и трехмерном режимах, при анализе глобальной продольной деформации у пациентов с ХСН со сниженной ФВ ЛЖ отмечена умеренная корреляционная связь ($r = 0,66$; $p < 0,05$). Результаты нашего исследования согласуются с данными Н. Ahn и соавт., которые выявили значимую корреляционную связь между глобальной продольной деформацией в двух режимах СТЭ [12].

Другой задачей данного исследования являлась оценка нового показателя трехмерного режима СТЭ – параметра площади глобальной деформации (GAS) у пациентов с ХСН. Площадь деформации представляет собой параметр, измеряемый при трехмерном режиме, который отражает суммарную региональную и глобальную деформацию миокарда ЛЖ [6–8]. В данном исследовании показатель площади деформации в диапазоне от $-14,0$ до $-20,8\%$ выявлял пациентов с ХСН с сохранной ФВ ЛЖ, а менее $-14,0\%$ – больных со сниженной ФВ ЛЖ. Этот показатель также продемонстрировал значимую корреляционную связь с продольной и циркулярной деформацией ЛЖ у пациентов с ХСН с сохранной ФВ ЛЖ. Эти результаты согласуются с данными литературы. Так, в ряде исследований было показано, что площадь деформации не только хорошо коррелирует с ФВ ЛЖ [9, 10], но также отражает раннюю систолическую дисфункцию ЛЖ и имеет хорошую воспроизводимость по сравнению с другими параметрами деформации [7].

При сравнении значений ФВ ЛЖ, рассчитанной по данным 2D- и 3D-ЭхоКГ, у пациентов с ХСН как с сохранной, так и со сниженной ФВ ЛЖ была выявлена статистически значимая прямая корреляционная связь ($r = 0,71$; $p < 0,01$ и $r = 0,66$; $p < 0,01$ соответственно). Следует отметить, что ФВ ЛЖ, по данным 3D-ЭхоКГ, имела более низкие значения по сравнению с 2D-ЭхоКГ, что свидетельствует о преимуществе применения этого режима в случаях необходимости более тщательной оценки данного показателя. В предыду-

Рисунок 7. Сравнение внутриоператорской (в/о) и межоператорской (м/о) вариабельности, по данным 3D-СТЭ. GLS-глобальная продольная деформация; GCS-глобальная циркулярная деформация; GRS- глобальная радиальная деформация



щих работах было доказано, что трехмерная ЭхоКГ является более точным методом в определении систолической функции ЛЖ [11, 16].

При проведении корреляционного анализа внутриоператорской и межоператорской воспроизводимости основных параметров деформации отмечена более высокая прямая корреляционная связь, по данным трехмерного режима СТЭ. Было установлено, что трехмерный режим является более быстрым и высоковоспроизводимым методом для анализа деформации ЛЖ у пациентов с ХСН с сохранной и сниженной ФВ ЛЖ по сравнению с двухмерным СТЭ, что согласуется с данными литературы [13–15].

Заключение

Результаты исследования показали, что временные затраты на постобработку изображений двумя методами, межоператорская и внутриоператорская воспроизводимость, а также расчет коэффициента вариабельности свидетельствуют о том, что трехмерный режим СТЭ является более быстрым и высоковоспроизводимым методом оценки деформации ЛЖ. Кроме того, можно предположить, что применение нового показателя – площади глобальной деформации по данным 3D-СТЭ с одновременным более точным расчетом ФВ ЛЖ в трехмерном режиме будет полезным при обследовании пациентов с ХСН как со сниженной, так и с сохранной ФВ ЛЖ. ROC-анализ выявил хорошую диагностическую ценность параметра площади деформации у пациентов с ХСН как с сохранной ФВ ЛЖ, так и со сниженной. Выявлены показатели GAS, характеризующие пациентов с ХСН с сохранной ФВЛЖ ($\geq -20,8\%$) и со сниженной ФВ ЛЖ ($\geq -14,0\%$).

Авторы информируют об отсутствии конфликта интересов.

Поступила 04.12.2019

Принята в печать 29.12.2019

ЛИТЕРАТУРА/REFERENCES

1. Гарганеева А.А., Бауэр В.А., Борель К.Н. Пандемия XXI века: Хроническая сердечная недостаточность — Бремя современного общества. Эпидемиологические аспекты. (Обзор литературы). *Сибирский медицинский журнал*. 2014. Том 29. №3. С. 8—10.
2. Агеев Ф.Т. Диастолическая сердечная недостаточность: 10 лет знакомства. *Сердечная недостаточность*. — 2010. — №1 (57). — С. 69—70.
3. Schnider C., Malisius R., Krause K. Strain rate imaging for functional quantification of the left atrium: atrial deformation predicts the maintenance of sinus rhythm after catheter ablation of atrial fibrillation / C. Schnider // *Eur. Heart. J.* 2008. Vol. 29 (11). P. 1397—1409.
4. Jenkins C., Bricknell K., Hanekom L., Marwick T.H. Reproducibility and accuracy of echocardiographic measurements of left ventricular parameters using real-time three-dimensional echocardiography. *J. Am. Coll. Cardiol.* 2004; 44 (4): 878—886. pmid:15312875
5. Reckefuss N., Butz T., Horstkotte D., Faber L. Evaluation of longitudinal and radial left ventricular function by two-dimensional speckle-tracking echocardiography in a large cohort of normal probands. *Int. J. Cardiovasc. Imaging*. 2011; 27: 515—26.
6. Chen R., Wu X., Shen L.J., Wang B., Ma M.M., Yang Y. et al. Left ventricular myocardial function in hemodialysis and nondialysis uremia patients: A three-dimensional speckle-tracking echocardiography study. *PLoS One*. 2014; 9 (6): e100265. pmid:24959903, PMCID: PMC4069011
7. Opdahl A., Remme E.W., Helle-Valle T., Edvardsen T., Smiseth O.A. Myocardial relaxation, restoring forces, and early-diastolic load are independent determinants of left ventricular untwisting rate. *Circulation*. 2012 Sep 18. 126 (12): 1441—51. <https://doi.org/10.1161/CIRCULATIONAHA.111.080861>
8. Jenkins C., Bricknell K., Hanekom L., Marwick T.H. Reproducibility and accuracy of echocardiographic measurements of left ventricular parameters using real-time three-dimensional echocardiography. *J. Am. Coll. Cardiol.* 2004; 44 (4): 878—886. pmid:15312875
9. Setser R.M., Kasper J.M., Lieber M.L., R.C., Starling P.M., McCarthy R.D. White Persistent abnormal left ventricular systolic torsion in dilated cardiomyopathy after partial left ventriculectomy. *J. Thorac. Cardiovasc. Surg.* 126 (2003), pp. 48—55.
10. Xu L., Huang X., Ma J., Huang J. Value of three-dimensional strain parameters for predicting left ventricular remodeling after ST-elevation myocardial infarction. 2017 May; 33 (5): 663—673. doi: 10.1007/s10554-016-1053-3.
11. Sorrentino R., Esposito R., Pezzullo E., Galderisi M. Real-time three-dimensional speckle tracking echocardiography: technical aspects and clinical applications *Research Reports in Clinical Cardiology*. 24 November 2016. Volume 2016: 7. Pages 147—158.
12. Hyo-Suk Ahn, Yong-Kyun Kim, Ho Chul Song. et al. The impact of preload on 3-dimensional deformation parameters: principal strain, twist and torsion. *Cardiovascular Ultrasound*. 2017. 15: 22. <https://doi.org/10.1186/s12947-017-0111>
13. Zdenka Gregorova, Jaroslav Meluzin, Radka Stepanova. Longitudinal, circumferential and radial systolic left ventricular function in patients with heart failure and preserved ejection fraction. *Biomed. Pap. Med. Fac. Univ. Palacky Olomouc Czech. Repub.* 2016, 160 (3): 385—392.
14. Wen H., Liang Z., Zhao Y., Yang K. Feasibility of detecting early left ventricular systolic dysfunction using global area strain: a novel index derived from three-dimensional speckle-tracking echocardiography. *Eur. J. Echocardiogr.* 2011 Dec; 12 (12): 910—6. doi: 10.1093
15. Reant P., Barbot L., Touche C., Dijos M., Arsac F., et al. Evaluation of global left ventricular systolic function using three-dimensional echocardiography speckle-tracking strain parameters. *Journal of the American Society of Echocardiography* 252012. 68—79.10.1016/j. Echo. 2011 .10. 009 [PubMed] [Cross Ref]
16. Саидова М.А. Трехмерная эхокардиография: вчера, сегодня, завтра. *CONSILIUM medicum*. 2006. Т. 8. №5. С. 127—132.
17. Морман Д. *Физиология сердечно-сосудистой системы* / Д. Морман, Л. Хеллер: пер. с англ. — 4-е междунар. изд. — Санкт-Петербург: Питер, 2000. — 256 с.
18. Andra E. Duncan, Andrej Al firevic, Daniel I. Sessler, M.D., Zoran B. Popovic. Anesth Analg. *Perioperative Assessment of Myocardial Deformation*. 2014 Mar; 118 (3): 525—544.
19. Мареев В.Ю., Агеев Ф.Т., Арутюнов Г.П. и др. Национальные рекомендации ОССН, РКО и РНМОТ по диагностике и лечению ХСН (четвертый пересмотр) // *Сердечная недостаточность*. 2013; 14: 379—472.

<https://10.36396/MS.2020.16.1.010>

Атеросклеротическое поражение периферических артерий и риск тромботических осложнений у больных, подвергаемых плановым чрескожным коронарным вмешательствам (по результатам проспективного регистра длительной антитромботической терапии — РЕГАТА)

А.Л. КОМАРОВ¹, В.В. КОРОБКОВА¹, О.О. ШАХМАТОВА¹, Е.Б. ЯРОВАЯ², А.Н. САМКО¹, Е.П. ПАНЧЕНКО¹

¹Отдел клинических проблем атеротромбоза ФГБУ «Национальный медицинский исследовательский центр кардиологии» Минздрава России, 121552, Российская Федерация, Москва, ул. 3-я Черепковская, д. 15а.

²Московский государственный университет им. М.В. Ломоносова, 119991, Российская Федерация, Москва, Ленинские горы, д. 1.

Введение. Атеросклеротическое поражение периферических артерий (АПА) рассматривается в качестве возможного фактора риска развития тромботических осложнений. Частота встречаемости периферического атеросклероза и его влияние на прогноз больных ИБС, в том числе подвергаемых чрескожным коронарным вмешательствам (ЧКВ), изучены мало.

Цель. Изучить частоту встречаемости АПА и значимость данной патологии в отношении развития тромботических осложнений после плановых чрескожных коронарных вмешательств.

Материал и методы. Представлены результаты Проспективного регистра длительной антитромботической терапии — РЕГАТА, организованного на базе Национального медицинского исследовательского центра кардиологии Министерства здравоохранения Российской Федерации. Настоящий фрагмент посвящен анализу исходов больных, подвергнутых плановым ЧКВ (n=687, средний возраст — 59,8±10,0 лет). Медиана наблюдения составила 1,83 года. Конечная точка определялась как сумма тромботических осложнений (ТО): сердечно-сосудистой смерти, острого коронарного синдрома, ишемического инсульта / транзиторной ишемической атаки, тромбоэмболии легочной артерии, тромбоза периферических артерий.

Результаты. Из 687 включенных больных только 394 (57%) были обследованы на предмет АПА. В этой когорте значимое атеросклеротическое поражение выявлено у 114 человек (29%). Наличие АПА ассоциировалось с двукратным увеличением вероятности ТО: ОШ=2,07 (95% ДИ 1,1 – 3,9, p=0,03). Увеличение частоты ТО у больных с АПА начиналось к концу первого года от момента ЧКВ и совпадало с отменой двойной антитромбоцитарной терапии.

Вывод. Скрининг на наличие периферического атеросклероза должен быть включен в алгоритм стандартного обследования пациентов с ИБС. При выявлении АПА у больных после ЧКВ возможно проведение более активной антитромботической терапии (продление двойной антитромбоцитарной терапии или назначение комбинации аспирина с «сосудистой» дозой ривароксабана, после плановой отмены блокатора P2Y12-рецептора тромбоцитов).

Ключевые слова: атеросклероз периферических артерий, тромботические осложнения, ишемическая болезнь сердца, чрескожное коронарное вмешательство, двойная антитромботическая терапия, инфаркт миокарда.

Peripheral arterial diseases and the risk of thrombotic outcomes in patients after scheduled percutaneous coronary interventions (according to results of prospective study)

A.L. KOMAROV¹, V.V. KOROBKOVA¹, O.O. SHAKHMATOVA¹, E.B. YAROVAYA², A.N. SAMKO¹, E.P. PANCHENKO¹

¹Department of Clinical Problems of Atherothrombosis of Federal State budget organization National medical research center of cardiology of the Ministry of healthcare of the Russian Federation, 121552, Russian Federation, Moscow, 3-rd Cherepkovskaya, 15a.

²Lomonosov Moscow State University, 119991, Russian Federation, Moscow, GSP-1, Leninskie Gory.

Summary

The frequency of thrombotic outcomes (TO) in patients after scheduled PCI run into 5% per year. Concomitants peripheral arterial diseases (PAD) is the atherothrombosis severity marker.

The aim of the trial was to study the incidence of peripheral arterial diseases and its correlation with thrombotic outcomes in patients with CAD after scheduled PCI.

Materials and methods. It was included 687 patients (average age 59.8 ± 10.0 years) on double antiplatelet therapy (DAPT) up to 1 year after PCI. The follow-up was continued until the first thrombotic outcome (cardiovascular death, ACS, ischemic stroke/TIA, other locations thrombosis), or until the end of the planned observation period. A standard cardiac examination and the analysis of medical records for concomitants PAD was performed for all patients. Peripheral arterial diseases was diagnosed in the presence of at least a one criterion in according with international guidelines of the PAD diagnosis and treatment.

Results. 57% of all patients were examined for PAD. Significant peripheral arterial stenosis was detected in 114 people. The median duration of follow-up was 1.83 years. During this period, thrombotic outcomes were registered in 86 patients (7.3 cases per 100 people / year). According to one-way regression analysis the relationship between PAD and thrombotic outcomes (TO) was highly significant [odds ratio 2.19 (95% CI 1.15–4.14, $p=0.015$)]. The frequency of TO increase by the first year-end after PCI in patients with PAD. According to multivariate analysis, PAD was a predictor of thrombotic complications [OR 2.07 (95% CI 1.1–3.9, $p=0.03$)]. Also we found that another independent thrombotic outcomes predictor was a previous myocardial infarction: OR 2.49 (95% CI 1.2–5.0, $p=0.01$).

Conclusion. Additional checkup for peripheral arterial diseases should be included in the standard examination algorithm of the patients with coronary heart disease. It is possible to prescribe more active antithrombotic therapy (extension of DAPT or use the combination with low-dose rivaroxaban plus aspirin, after planned P2Y12 blocker of the platelet receptor withdrawal) if peripheral arterial diseases was diagnosed in patients after PCI.

Key words: *peripheral arterial diseases, thrombotic complications, ischemic heart disease, percutaneous coronary intervention, double antithrombotic therapy, myocardial infarction.*

Сведения об авторах:

Комаров Андрей Леонидович — д. м. н., вед. научный сотрудник отдела клинических проблем атеротромбоза Института клинической кардиологии им. А.Л. Мясникова ФГБУ НМИЦ кардиологии Минздрава России.

Шахматова Ольга Олеговна — к. м. н., научный сотрудник отдела клинических проблем атеротромбоза Института клинической кардиологии им. А.Л. Мясникова ФГБУ НМИЦ кардиологии Минздрава России.

Самко Анатолий Николаевич — д. м. н., проф., руководитель отдела рентгеноэндоваскулярных методов диагностики и лечения Института клинической кардиологии им. А.Л. Мясникова ФГБУ НМИЦ кардиологии Минздрава России.

Панченко Елизавета Павловна — д. м. н., проф., руководитель отдела клинических проблем атеротромбоза Института клинической кардиологии им. А.Л. Мясникова ФГБУ НМИЦ кардиологии Минздрава России.

Коробкова Валерия Владимовна — аспирант отдела клинических проблем атеротромбоза Института клинической кардиологии им. А.Л. Мясникова ФГБУ НМИЦ кардиологии Минздрава России (121552, Москва, ул. 3-я Черепковская, 15а). <https://orcid.org/0000-0003-3536-9177>, +7 (925) 786-79-87, e-mail: leramur92@mail.ru (автор, ответственный за переписку).

Введение

В настоящее время чрескожные коронарные вмешательства (ЧКВ) занимают лидирующие позиции в лечении больных со стабильными формами ишемической болезни сердца (ИБС). Опыт реальной практики свидетельствует о том, что в большинстве случаев тяжесть коронарного поражения у больных, подвергаемых плановым процедурам ЧКВ, невелика [1–4]. Тем не менее отдаленный прогноз таких пациентов нельзя считать благоприятным, о чем свидетельствует относительно высокая частота тромботических осложнений, превышающая 5% в год [5–9]. Постоянное совершенствование технических возможностей ЧКВ, позволившее добиться существенного снижения осложнений в «целевом» сосуде, к сожалению, не привело к улучшению выживаемости больных стабильной ИБС в сравнении с оптимальным медикаментозным лечением [10].

Изложенное свидетельствует о том, что исходы у обсуждаемой категории пациентов определяются в первую очередь «бременем» факторов риска (ФР), характеризующих тяжесть атеротромботического процесса в целом. Наряду с «классическими» ФР (сахарным диабетом, ги-

пертонией, нарушением функции почек, перенесенным эпизодом острого коронарного синдрома (ОКС), сердечной недостаточностью и т.д.), требующими контроля и очевидной модификации терапии, большое внимание стали уделять сопутствующему атеросклерозу периферических артерий (АПА), наличие которого является своеобразным маркером высокого атеротромботического риска. Характерная особенность АПА состоит в том, что при стабильном течении болезни клинические проявления могут быть выражены слабо или даже полностью отсутствовать, несмотря на гемодинамически значимое поражение того или иного сосудистого бассейна [11, 12]. При этом тяжесть периферических симптомов далеко не всегда коррелирует с риском жизненно опасных осложнений атеротромбоза — инфаркта и инсульта.

Для больных с коронарной патологией (кроме подвергаемых операции коронарного шунтирования) рекомендации по скринингу на предмет АПА отсутствуют [13, 14], и кардиологи традиционно обращают внимание лишь на наиболее тяжелые проявления периферического атеросклероза — церебральную ишемию с развитием очаговой неврологической симптоматики или тяжелую перемежающуюся хромоту, угрожающую потерей конеч-

ности. Соответственно, реальная частота сопутствующего поражения периферических артерий у больных ИБС, в том числе подвергаемых ЧКВ, изучена мало. Также до недавнего времени не было практически никаких данных о влиянии АПА на прогноз и о возможной модификации терапии, направленной на профилактику ТО, у данной категории больных.

Все изложенное выше определило цель нашего исследования, которая заключалась в изучении частоты встречаемости АПА и значимости данной патологии в отношении тромботических осложнений у больных ИБС, подвергаемых плановым ЧКВ.

Материал и методы

Проспективный регистр длительной антитромботической терапии (РЕГАТА) был организован на базе Национального медицинского исследовательского центра кардиологии Министерства здравоохранения Российской Федерации. Настоящий фрагмент регистра посвящен анализу исходов больных, подвергнутых плановым ЧКВ. Включение больных проводили в период с 2003 по 2018 год. Правила отбора больных и их клинические характеристики подробно изложены нами в предыдущих публикациях [15, 16]. Напомним, что критерием включения было выполнение успешной процедуры ЧКВ с последующим приемом двойной антитромбоцитарной терапии (ДАТТ). Критериями невключения были невозможность приема аспирина и/или блокатора P2Y₁₂-рецепторов; перенесенные ОКС, венозные тромбоэмболические осложнения менее 6 месяцев назад; ишемический инсульт, транзиторная ишемическая атака (ТИА) менее 1 месяца назад, хроническая сердечная недостаточность (ХСН) IV функционального класса (ФК) по NYHA, потребность в постоянном приеме нестероидных противовоспалительных препаратов, глюкокортикоидов; выраженные нарушения функции органов дыхания, почек, печени, активный онкологический процесс, способные оказывать самостоятельное влияние на прогноз.

Все больные получали антиангинальную, антитромботическую, гиполипидемическую терапию согласно рекомендациям Российского кардиологического общества и Европейского кардиологического общества (ЕКО) по стабильной ИБС и реваскуляризации миокарда, действовавшим на момент включения в исследование. Всем пациентам была назначена ДАТТ — аспирин 75–100 мг в сутки, клопидогрел 75 мг в сутки длительно — до 12 месяцев после ЧКВ. По усмотрению лечащего врача допускали более раннюю отмену ДАТТ — в период от 6 до 12 месяцев после ЧКВ.

Конечная точка определена как сумма тромботических осложнений: сердечно-сосудистая смерть, ОКС, ИИ, ТИА, тромбоэмболия легочной артерии (ТЭЛА), тромбоз периферических артерий. Проспективное наблюдение всех больных осуществляли до наступления любого из компонентов конечной точки либо окончания запланированного периода (не менее года от момента ЧКВ).

Все больные прошли стандартное обследование, включавшее сбор анамнеза, выявление основных ФР сердечно-сосудистых заболеваний, оценку сократительной функции миокарда и тяжести стенокардии. В рамках настоящего фрагмента работы была дополнительно проанализирована медицинская документация на предмет сопутствующего АПА, поиск которого не был обязательным и осуществлялся на усмотрение лечащих врачей.

Периферический атеросклероз диагностировали при наличии как минимум одного критерия (см. международные рекомендации по диагностике и лечению АПА) [11, 12]:

— симптомное атеросклеротическое поражение артерий нижних конечностей (перемежающаяся хромота), подтвержденное низким лодыжечно-плечевым индексом (ЛПИ < 0,9) и/или наличие стеноза магистральных артерий нижних конечностей ($\geq 50\%$), по данным любого визуализирующего метода;

— атеросклеротическое поражение брахиоцефальных артерий со стенозом ($\geq 50\%$), по данным любого визуализирующего метода;

— предшествующая реваскуляризация брахиоцефальных артерий и/или артерий нижних конечностей.

Статистическая обработка результатов. Статистическую обработку полученных результатов проводили с помощью статистического пакета программ Statistica 10.0. В таблицах и рисунках значения представлены в виде медианы, границ интерквартильного размаха (25-й квартиль и 75-квартиль), среднего значения. Использовали стандартные критерии оценки: t-критерий Стьюдента, Манна — Уитни, Хи-квадрат (χ^2), точный критерий Фишера (двусторонний вариант). Построение кривых выживаемости выполнено с помощью метода Каплана — Мейера, их сравнение проведено с использованием логарифмического рангового критерия. Однофакторный и многофакторный анализы проводили с помощью метода логистической регрессии.

Результаты

Всего в исследование были отобраны 687 пациентов, (540 мужчин и 147 женщин) в возрасте от 32 до 88 лет (средний возраст $59,8 \pm 10,0$ года). Клиническая и ангиографическая характеристики представлены в таблице 1 и на рисунке 1. Следует отметить высокую частоту таких классических ФР, как артериальная гипертония (86,9%), курение на момент включения (22,9%), ожирение (42,7%), сахарный диабет (19,7%). У большинства (89,2%) показаниями к проведению планового ЧКВ была клиника стабильной стенокардии II–III ФК. При этом 56,8% больных ранее переносили инфаркты миокарда, а 62% подвергались процедурам ЧКВ.

К сожалению, из 687 включенных больных только 394 (57%) были обследованы на предмет АПА. В этой когорте значимое атеросклеротическое поражение выявлено у 114 (29%) человек. Чаще обнаруживали сопутствующее поражение сонных артерий (СА) у 21% больных. Важ-

Таблица 1. Клиническая характеристика больных.

Всего, n	687
Возраст, (M±SD), годы	59,8±10,0
Мужчины/женщины, n	540/147
Социальные факторы	
одинокое проживание, n (%)	48 (7,0)
отсутствие высшего образования, n (%)	271 (39,5)
«Классические» факторы риска сердечно-сосудистых заболеваний	
артериальная гипертония, n (%)	597 (86,9)
сахарный диабет, n (%)	135 (19,7)
курение: в анамнезе/в настоящее время, n (%)	233 (33,9)/157 (22,9)
отсутствие целевых значений ХС ЛПНП на момент включения, n (%)	328 (47,7)
ожирение, n (%)	293 (42,7)
хроническая болезнь почек (скорость клубочковой фильтрации по Кокрофт — Голт менее 60 мл/мин), n (%)	51 (7,4)
ИБС	
стабильная стенокардия ФК II—III, n (%)	613 (89,2)
инфаркт миокарда в анамнезе, n (%)	390 (56,8)
хроническая сердечная недостаточность (NYHAIII), n (%)	37 (5,4%)
ЧКВ/коронарное шунтирование в анамнезе, n (%)	426 (62,0)/50 (7,3)
Обследование на предмет атеросклероза периферических артерий	394
атеросклероз СА, n (%)	81 (21%)
атеросклероз артерий нижних конечностей, n (%)	21 (5%)
атеросклероз СА + артерии нижних конечностей, n (%)	12 (3%)
И/ТИА в анамнезе, n (%)	29(4,2%)/13(1,9%)
хирургическое вмешательство на СА/артериях нижних конечностей в анамнезе, n (%)	4 (0,6%)/2 (0,3%)

но, что у большинства этих пациентов не было эпизодов острой церебральной дисциркуляции, которые бы могли послужить формальным основанием для обследования соответствующего сосудистого бассейна. Симптомный атеросклероз артерий нижних конечностей имелся у 5% больных. Наконец, 3% пациентов характеризовались одновременным вовлечением двух периферических сосудистых бассейнов. Заметим, что у части пациентов с документированным атеросклерозом СА или артерий нижних конечностей состояние другого бассейна не оценивали. Поэтому нельзя исключить, что при расширении объема обследования частота встречаемости мультифокального поражения оказалась бы значительно выше.

По данным коронарной ангиографии (см. рис. 1), одно-, двух- и трехсосудистое поражение обнаружено у 43,8, 24,7 и 21,7% больных соответственно. В подавляющем большинстве случаев использованы стенты с лекарственным покрытием первого (сиролимус) и новых поколений (Everolimus и Zotarolimus) — в 44,9 и 52,3% соответственно. Протяженность стентирования составила в среднем 28 мм, а количество стентов, имплантированных у одного пациента, — $1,7 \pm 0,8$.

Медиана наблюдения за больными составила 1,83 года (интерквартильный размах 25–75% — 1,02–2,75 года). За этот период времени у 86 (12,5%) больных были зарегистрированы тромботические осложнения в различных сосудистых бассейнах, что соответствовало 7,3 случая на 100 человек в год (рис. 2). Среди всех тромботических осложнений доля фатальных составила 16,3% (11 случаев инфаркта миокарда, 2 случая внезапной смерти от сердечно-сосудистого заболевания, 1 случай ТЭЛА). Самым частым нефатальным осложнением

был ОКС (34,9% от всех тромботических осложнений). Среди тромботических осложнений 12 (13,95%) случаев обусловлены определенным или вероятным тромбозом стента. Почти треть (25,6%) тромботических осложнений относилась к некоронарным сосудистым бассейнам: ИИ/ТИА — 8,5%/13,4%, ТЭЛА и тромбоз периферических артерий — по 2,4%.

Сопутствующий атеросклероз артерий нижних конечностей и исходы у больных стабильной ИБС после плановых ЧКВ

Частота тромботических осложнений в группах больных, сформированных в зависимости от наличия или отсутствия АПА, составила 21,1 и 13,2% соответственно. По результатам однофакторного регрессионного анализа связь между периферическим атеросклерозом и развитием тромботических осложнений оказалась высокозначимой: отношение шансов (ОШ) = 2,19 (95% ДИ 1,15 – 4,14, $p=0,015$).

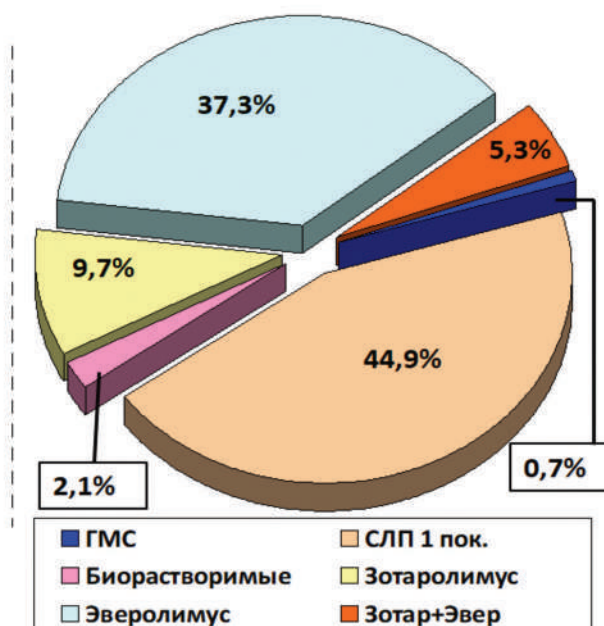
Неблагоприятные прогностические ассоциации с АПА обнаружены и другими авторами как в популяционных исследованиях, так и в исследованиях, включавших больных с различной сердечно-сосудистой патологией [16–21]. Традиционное объяснение данного факта заключается в распространенном характере атеросклеротического поражения, большей отягощенности в отношении «классических» факторов риска, а также в худшем социальном положении больных с АПА.

Мы осуществили поиск факторов, связанных с сопутствующим поражением периферических артерий у больных, включенных в исследование. Среди всех изученных были отобраны клинические и ангиографические

Рисунок 1. Ангиографическая характеристика больных, подвергнутых плановым ЧКВ (n=687).

Показатель	
Поражение КАГ, n (%):	
- Однососудистое	301 (43,8)
- Двухсосудистое	237 (34,5)
- Трехсосудистое	148 (21,7)
Среднее количество имплантированных стентов у одного пациента, (Mcp±SD)	1,7 ± 0,8
Длина стентирования, мм. Медиана (ИР 25-95%)	28 (20-46)
Множественное стентирование (имплантация 2 стентов и более), n (%)	236 (34,4)
Отсутствие полной реваскуляризации, n (%)	237 (34,5)

Тип имплантированных стентов



Примечание. *ГМС — голометаллические стенты; СЛП I поколения — стенты с лекарственным покрытием I поколения (сиролимус).

характеристики пациентов с достоверностью различий между группами $p < 0,2$. Неудивительно, что и в нашем регистре наличие сопутствующего периферического атеросклероза ассоциировалось с относительно старшим возрастом, отсутствием высшего образования, более частым анамнезом артериальной гипертензии, курения и сердечной недостаточности. Такие больные чаще переносили

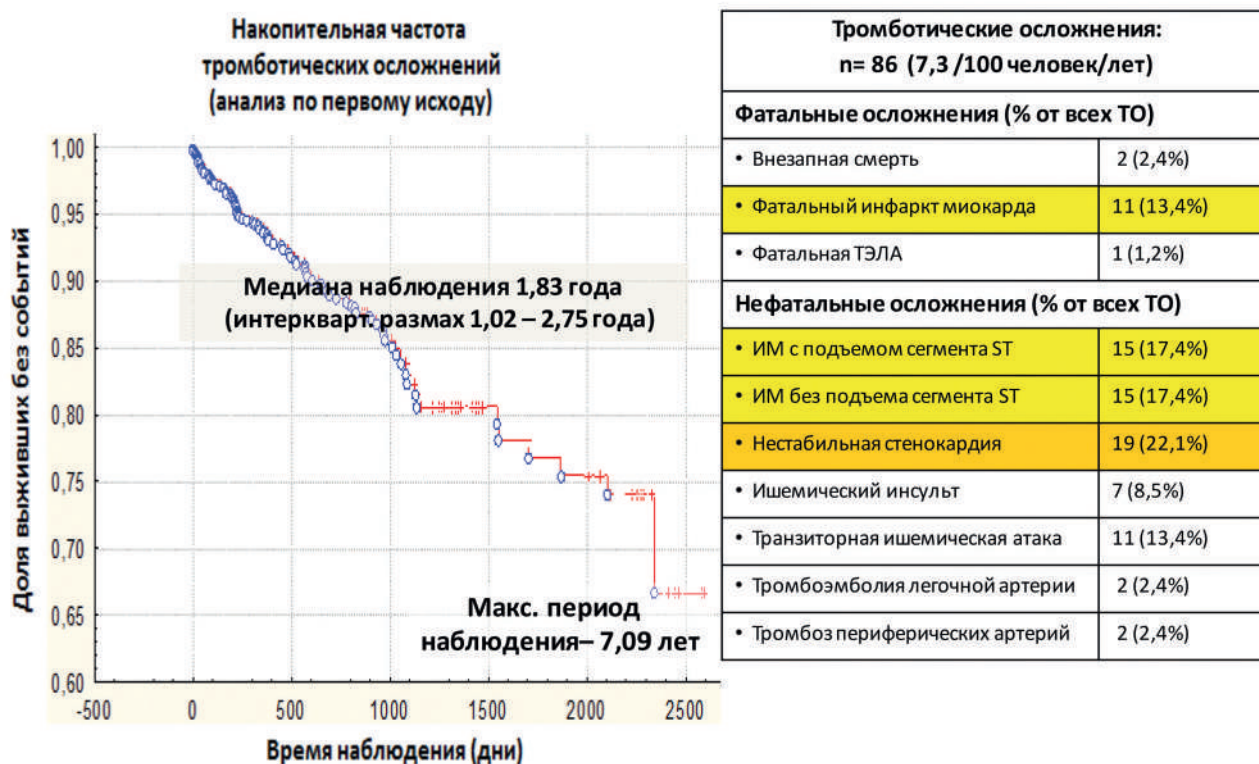
в прошлом тромботические осложнения — ИИ/ТИА и ИМ, а также подвергались процедурам реваскуляризации миокарда — ЧКВ и коронарному шунтированию. Ангиографические показатели (количество пораженных коронарных артерий и суммарная протяженность стентирования) также свидетельствовали об исходно высоком риске больных с сопутствующим АПА (табл. 2).

Таблица 2. Клинические и ангиографические показатели*, связанные с сопутствующим поражением периферических артерий у больных, подвергнутых плановым ЧКВ.

Показатель	ИБС в сочетании с АПА (n=114)	ИБС без АПА (n=280)	P
Возраст 65 лет и старше, n (%)	60 (52,6)	80 (28,6)	<0,001
Отсутствие высшего образования, n (%)	53 (46,5)	95 (33,9)	0,015
Артериальная гипертензия, n (%)	107 (93,7)	244 (87,1)	0,053
Курение, n (%)	71 (62,3)	153 (54,6)	0,189
ХСН, n (%)	10 (8,7)	11 (3,9)	0,052
ИИ или ТИА в анамнезе, n (%)	14 (12,3)	18 (6,4)	0,06
Инфаркт миокарда в анамнезе, n (%)	68 (59,7)	146 (52,1)	0,165
ЧКВ в анамнезе, n (%)	65 (57,0)	198 (70,7)	0,008
Коронарное шунтирование в анамнезе, n (%)	16 (14,0)	21 (7,5)	0,044
Многососудистое поражение (≥2 коронарных артерий)	77 (67,5)	159 (56,8)	0,045
Суммарная длина имплантированных стентов, мм. Медиана, [25—95%]	36 [23—48%]	28, [18—44%]	0,014

Примечание. * — представлены показатели с достоверностью различий между группами $p < 0,2$.

Рисунок 2. Тромботические осложнения у больных, подвергнутых плановым ЧКВ (n=687). ИМ — инфаркт миокарда.



Дальнейшая оценка прогностической значимости АПА была выполнена в регрессионном анализе, учитывавшем возраст и описанные выше факторы, которые, безусловно, могли оказывать самостоятельное влияние на исходы больных. Предсказывающая ценность периферического атеросклероза не претерпела существенных изменений в многофакторном анализе: ОШ=2,07 (95%) ДИ 1,1–3,9, $p=0,03$). Еще одним независимым предиктором тромботических осложнений наряду с АПА оказался перенесенный в прошлом инфаркт миокарда: ОШ=2,49 (95%) ДИ 1,2–5,0, $p=0,01$).

Как видно, результаты регрессионного анализа позволили обнаружить два практически одинаковых по силе фактора риска тромботических осложнения: периферический атеросклероз и перенесенный в прошлом инфаркт миокарда. К сожалению, данный анализ учитывал лишь сам факт, но не время развития тромботических осложнений. В этой связи мы сочли необходимым дополнительно оценить значимость обсуждаемых ФР с помощью метода Каплана — Мейера (рис. 3).

Анализ подгруппы больных, перенесших инфаркт миокарда, продемонстрировал увеличение частоты тромботических осложнений в ближайшие месяцы от момента включения в исследование. Влияние на прогноз другого фактора риска — АПА — в полной мере проявилось значительно позже, спустя год после ЧКВ. Хронологически это совпало с отменой ДАТТ у подавляющего большинства больных и переходом на монотера-

пию аспирином, как и предписывается современными клиническими рекомендациями.

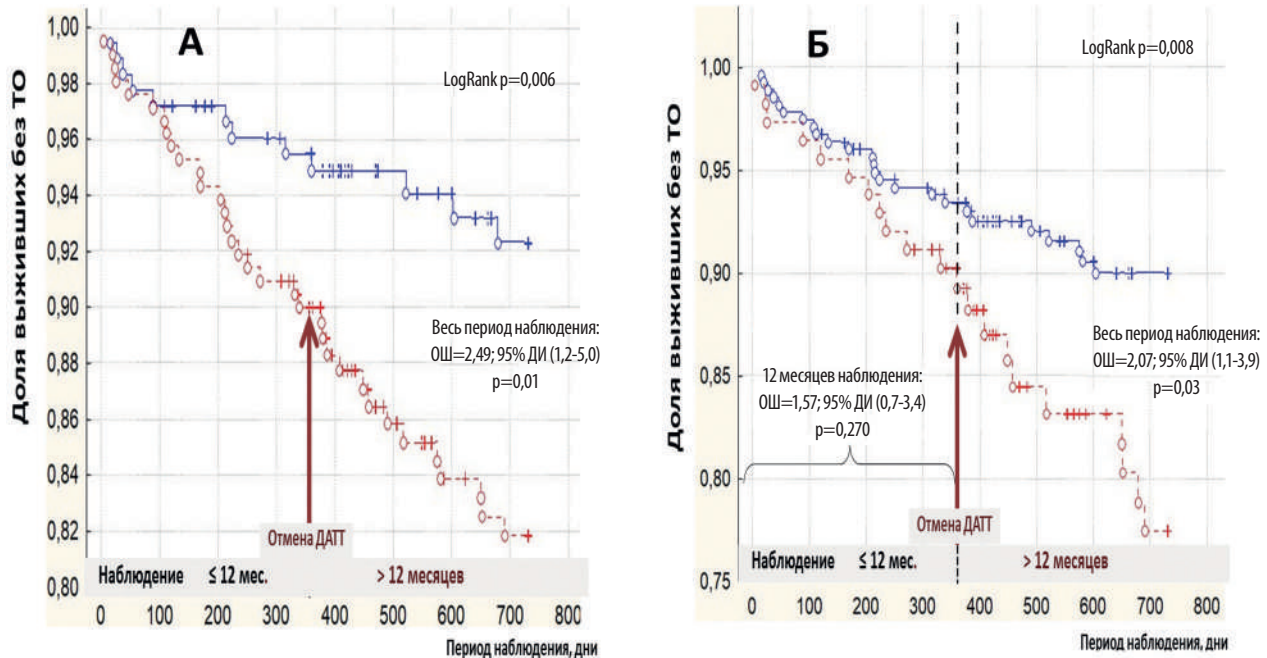
Негативный эффект отмены ДАТТ у больных АПА мало зависел от типа имплантированного стента. Как отмечено выше, в настоящей работе были объединены результаты ЧКВ с различными типами стентов, как голометаллических, так и покрытых — старого и нового поколений. Предыдущий анализ данных нашего регистра [16] включал больных с имплантированными стентами нового поколения, характеризующимися, как известно, низкой тромбогенностью. В указанной подгруппе больных были получены те же данные, что во всем регистре: увеличение частоты тромботических осложнений у больных с АПА начиналось к концу первого года от момента ЧКВ.

Таким образом, высоковероятно, что ДАТТ, проводимая в связи с ЧКВ, могла в какой-то степени нивелировать неблагоприятное влияние АПА, а ее отмена существенно ухудшала прогноз.

Обсуждение

Известно, что наличие АПА ассоциируется с увеличением частоты различных неблагоприятных исходов: заболеваемости раком, общей и сосудистой смертности, а также нефатальных тромботических осложнений [17–21]. Заметим, однако, что исследований, специально посвященных изучению периферического сосудистого поражения у больных, подвергаемых ЧКВ, было немного. В этой связи результаты нашего регистра, про-

Рисунок 3. Кривые дожития без развития тромботических осложнений в группах больных, сформированных в зависимости от наличия или отсутствия инфаркта миокарда (ИМ) в анамнезе (а) и периферического атеросклероза (б).



демонстрировавшие связь АПА с развитием тромботических осложнений после ЧКВ, представляются крайне актуальными. Важно, что атеросклероз периферических артерий оказался независимым предиктором тромботических осложнений, сохранив значимость в многофакторном анализе, учитывающем «классические» клинические и ангиографические факторы риска.

Несмотря на, казалось бы, очевидную необходимость, скрининг на предмет распространенности атеросклеротического поражения не входит в стандарты обследования больных с коронарной патологией. Результаты крупных клинических регистров (например, REACH), ориентированных в первую очередь на клинические проявления болезни, свидетельствуют о том, что около четверти больных ИБС имеют сопутствующее поражение других сосудистых бассейнов [22, 23]. В российском регистре AGHATA [24] был предпринят активный поиск АПА у различных категорий больных высокого риска. Такой подход позволил обнаружить распространенное поражение почти у половины включенных больных, большая часть которых не имела каких-либо периферических симптомов. Возвращаясь к результатам нашего исследования, приходится с сожалением констатировать факт отсутствия соответствующего обследования более чем в 40% случаев. Между тем каких-либо серьезных дорогостоящих методик для обследования брахиоцефальных артерий и артерий нижних конечностей обычно не требуется. Достаточно правильной оценки сосудистых шумов, периферической пульсации в комбинации с дуплексным сканированием и определением ЛПИ (как это было сделано в упомянутом выше исследовании AGATHA).

Отсутствие рекомендаций по активному скринингу на предмет АПА у больных ИБС во многом объяснялось

неопределенностью лечебной тактики при выявлении данной патологии. По нашим данным, прием ДАТТ в течение первого года после ЧКВ защищал больных с АПА от развития тромботических осложнений, а плановая отмена ДАТТ, напротив, ухудшала прогноз. Таким образом, результаты нашего исследования дают основание обсуждать возможность продления ДАТТ более установленного срока у больных с сопутствующим АПА. Естественно, делать однозначные практические выводы о целесообразности продленной ДАТТ у больных АПА на основании относительно небольшого одноцентрового наблюдательного исследования, не предполагавшего рандомизации, было бы преждевременным. В этой связи считаем разумным упомянуть анализ подгрупп больных с АПА, включенных в крупные международные испытания, посвященные продлению ДАТТ: PRODIGY [25] и PEGASUS [26]. Снижение риска тромботических осложнений у этих пациентов позволило экспертам ЕКО [27, 28] использовать заболевание периферических артерий (прежде всего нижних конечностей) не только как маркер высокого риска, но и как дополнительный аргумент в пользу продления ДАТТ.

Важно понимать, что развитие тромботических осложнений у больных, подвергавшихся плановым ЧКВ, далеко не всегда имело отношение к «целевому» сосуду (см. рис. 1). Этот факт иллюстрирует системный характер атеротромботического процесса и необходимость осуществления активной профилактики у различных категорий больных высокого риска (в том числе не связанных с недавними ЧКВ). В этой связи разумным считаем упомянуть результаты еще одного крупного исследования — COMPASS [29–32], посвященного «интенсифи-

кации» антитромботической терапии. Это исследование охватывало широкий круг больных со стабильными проявлениями атеротромбоза различной локализации, в том числе с поражением периферических артерий. Напомним, что была использована стратегия одновременного воздействия на тромбоцитарное и плазменное звенья системы гемостаза, предусматривающая комбинацию аспирина с «сосудистой» дозой ривароксабана 2,5 мг 2 раза в сутки. Выбор оптимального пациента, подходящего для такого лечения, подробно обсуждался нами в предыдущих публикациях [16]. Скажем лишь, что подобная стратегия позволила существенно улучшить исходы у очень широкого круга стабильных больных с атеротромбозом, в их числе — больные ИБС высокого риска, а также лица с АПА.

В опубликованных осенью 2019 года рекомендациях ЕКО [13] по лечению больных с хроническими коронарными синдромами впервые обсуждаются подходы к усилению антитромботической терапии при высоком риске ишемических событий, обусловленных также сопутствующим АПА. Для больных, подвергаемых плановым ЧКВ, наиболее очевидны два варианта такого лечения: продление ДАТТ более стандартного срока либо назначение «сосудистой» дозы ривароксабана после плановой отмены блокатора P2Y12-рецептора тромбоцитов. К сожалению, эти подходы никогда не сравнивались, и их выбор остается на усмотрение лечащих врачей. Неясна и продолжительность многокомпонентной терапии. Очевидно, что необходима оценка риска не только тромбозов, но и кровотечений, соотношение которых должно регулярно пересматриваться.

Заключение

Огромная социальная значимость сердечно-сосудистых осложнений заставляет исследователей искать все новые маркеры прогрессирования атеросклероза и развития его осложнений. Спектр, сложность анализируе-

мых параметров и стоимость проводимых исследований непрерывно возрастают. В этом контексте выгодно выделяется периферический атеросклероз — маркер с очень высокой прогностической ценностью, оценка которого доступна практически на каждом этапе медицинской помощи (с точки зрения как стоимости, так и относительной простоты методов его выявления). Еще одним очевидным преимуществом является появление конкретных практических рекомендаций [13] для пациентов с ИБС, у которых выявлена данная патология.

С практической точки зрения скрининг на наличие периферического атеросклероза должен быть включен в алгоритм стандартного обследования пациентов с ИБС. Выявление данного маркера высокого риска у больных, подвергнутых ЧКВ, может являться основанием для более активной антитромботической терапии (например, продление ДАТТ более «стандартных» 6–12 месяцев). Альтернативный подход, не изучавшийся в нашем исследовании, но, безусловно, имеющий очень хорошие перспективы, заключается в комбинации аспирина с низкой («сосудистой») дозой ривароксабана, которая может быть назначена после плановой отмены блокатора P2Y12-рецептора тромбоцитов.

Участие авторов

Концепция и дизайн исследования: Комаров А.Л., Панченко Е.П., Шахматова О.О.

Сбор и обработка материала: Коробкова В.В., Комаров А.Л., Шахматова О.О., Самко А.Н.

Статистическая обработка: Яровая Е.Б., Коробкова В.В., Комаров А.Л.

Написание текста: Комаров А.Л., Коробкова В.В.

Редактирование: Комаров А.Л.

Авторы заявляют об отсутствии конфликта интересов.

Поступила 03.01.2020

Принята в печать 09.01.2020

ЛИТЕРАТУРА/REFERENCES

- Kang J. et al. Usefulness of the Baseline Syntax Score to Predict 3-Year Outcome after Complete Revascularization by Percutaneous Coronary Intervention. *Am. J. Cardiol.* 2016 Sep 1; 118 (5): 641–6. <https://doi.org/10.1016/j.amjcard.2016.06.024>
- Girasis C. et al. SYNTAX score and Clinical SYNTAX score as predictors of very long-term clinical outcomes in patients undergoing percutaneous coronary interventions. *Eur. Heart J.* 2011 Dec; 32 (24): 3115–27. <https://doi.org/10.1093/eurheartj/ehr369>
- Wykrzykowska J. et al. Implantation of the biodegradable polymer biolimus-eluting stent in patients with high SYNTAX score is associated with decreased cardiac mortality compared to a permanent polymer sirolimus-eluting stent: Two year follow-up results from the "all-comers" LEADERS trial. *EuroIntervention.* 2011 Sep; 7 (5): 605–13. <https://doi.org/10.4244/EIJV7I5A97>
- Taniwaki M. et al. 4-year clinical outcomes and predictors of repeat revascularization in patients treated with new-generation drug-eluting stents: a report from the RESOLUTE All-Comers trial. *J. Am. Coll. Cardiol.* 2014 Apr 29; 63 (16). <https://doi.org/10.1016/j.jacc.2013.12.036>
- Boden W.E., O'Rourke R.A., Teo K. Ketal. Optimal medical therapy with or without PCI for stable coronary disease. *N. Engl. J. Med.* 2007; 356 (15): 1503–16. <https://doi.org/10.1016/j.jvs.2007.04.027>
- Комаров А.Л., Илюшенко Т.А., Шахматова О.О. и др. Сравнительная эффективность консервативного и инвазивного лечения больных со стабильной формой ишемической болезни сердца (по результатам пятилетнего проспективного наблюдения). *Кардиология.* 2012; 52 (8): 4–14. [Komarov A.L.1, Iliushenko T.A.1, Shakhmatova O.O.1, Deev A.D.1, Samko A.N.1, Panchenko E.P.1. Comparative efficacy of conservative and invasive treatment of patients with stable form of ischemic heart disease (according to results of five year prospective study). *Kardiologiya.* 2012; 52 (8): 4–14. (In Russ.)]
- Wasilewski J., Polonski L., Lekston A. et al. Who is eligible for randomized trials? A comparison between the exclusion criteria defined by the ISCHEMIA trial and 3102 real-world patients with stable coronary artery disease undergoing stent implantation in a single cardiology center. *Trials.* 2015; 16: 411. <https://doi.org/10.1186/s13063-015-0934-4>
- Schulz-Schüpke, S. R.A. Byrne, J.M. Ten Berg et al. ISAR-SAFE: a randomized, double blind, placebo controlled trial of 6 vs. 12 months of clopidogrel therapy after drug-eluting stenting. *European. Heart. Journal.* 2015; 36 (20): 1252–1263. <https://doi.org/10.1093/eurheartj/ehu523>
- Ndrepepa G., Guerra E., Schulz S., Fusaro M. et al. Weight of the bleeding impact on early and late mortality after percutaneous coronary intervention.

- J. Thromb Thrombolysis*. 2015; 39 (1): 35–42. <https://doi.org/10.1007/s11239-014-1084-3>
10. <https://www.ischemiatrial.org/ischemia-study-results>
 11. 2017 ESC Guidelines on the Diagnosis and Treatment of Peripheral Arterial Diseases, in collaboration with the European Society for Vascular Surgery (ESVS). *European Heart Journal*. 2017; 00: 1–60. <https://doi.org/10.1093/eurheartj/ehx095>
 12. 2016 AHA/ACC Guideline on the Management of Patients With Lower Extremity Peripheral Artery Disease. *Journal of the American College of Cardiology*. 2016; 69 (11): 71–126. <https://doi.org/10.1016/j.jacc.2016.11.007>
 13. 2019 ESC Guidelines for the diagnosis and management of chronic coronary syndromes. The Task Force for the diagnosis and management of chronic coronary syndromes of the European Society of Cardiology (ESC). *European Heart Journal*. 2019; 00: 1–71. <https://doi.org/10.1093/eurheartj/ehz425>
 14. 2013 ESC guidelines on the management of stable coronary artery disease: the Task Force on the management of stable coronary artery disease of the European Society of Cardiology. *European Heart Journal*. 2013; 34 (38): 2949–3003. <https://doi.org/10.1093/eurheartj/ehz296>
 15. Комаров А.Л., Новикова Е.С., Добровольский А.Б., Яровая Е.Б., Гуськова Е.В., Самко А.Н., Панченко Е.П. Прогностическое значение шкалы DAPT и уровня Д-Димера у больных, подвергаемых плановым чрескожным коронарным вмешательствам. *Кардиологический вестник*. 2018; 13 (2): 39–47. [A.L. Komarov, E.S. Novikova, A.B. Dobrovolsky, E.B. Yarovaia, E.V. Guskova, A.N. Samko, E.P. Panchenko. Prognostic significance of DAPT scale and D-Dimer level in patients treated with elective PCI. *Kardiologicheskij vestnik*. 2018; 13 (2): 39–47. (In Russ.)] <https://doi.org/10.17116/Cardiobulletin201813239>
 16. Комаров А.Л., Новикова Е.С., Гуськова Е.В., Яровая Е.Б., Самко А.Н., Панченко Е.П. Новые возможности лечения больных с распространенным атеросклеротическим поражением. *Рациональная фармакотерапия в кардиологии*. 2018; 14 (2): 272–283. [Komarov A.L., Novikova E.S., Guskova E.V., Yarovaia E.B., Samko A.N., Panchenko E.P. New Possibilities of Antithrombotic Therapy of Patients with Peripheral and Widespread Atherosclerotic Lesion. *Rational Pharmacotherapy in Cardiology*. 2018; 14 (2): 272–283. (In Russ.)]. <https://doi.org/10.20996/1819-6446-2018-14-2-272-283>
 17. Dormandy J., Mahir H., Ascady G. et al. Fate of the patient with chronic leg ischemia. *J. Cardiovasc. Surg*. 1989; (30): 50–57.
 18. Criqui M.N., Langer R.D., Fronek A. et al. Mortality over a period of 10 years in patients with peripheral arterial occlusive disease. *N. Engl. J. Med*. 1992; (326): 381–6. <https://doi.org/10.1056/nejm199202063260605>
 19. Komarov A., Panchenko E., Dobrovolsky A., Karpov Yu., Deev A., Titava E., Davletov K., Eshkeeva A., Markova L. D-dimer and Platelet Aggregability Are Related to Thrombotic Events in Patients With Peripheral Arterial Occlusive Disease. *Eur. Heart J*. 2002; 23 (16): 1309–16. <https://doi.org/10.1053/ehhj.2001.3116>
 20. Комаров А.Л., Панченко Е.П. Частота поражений различных сосудистых бассейнов и медикаментозное лечение больных с высоким риском атеротромботических осложнений. Российские результаты международного исследования AGATHA. *Кардиология*. 2004; 44 (11): 39–44. [Komarov A.L., Panchenko E.P. The damage frequency of different vascular beds and medical treatment of patients with high atherothrombotic risk. Russian results of the international research AGATHA. *Kardiologiya*. 2004; 44 (11): 39–44. (In Russ.)]. <https://doi.org/10.20996/1819-6446-2018-14-2-272-283>
 21. Smith G.D., Shipley M.J., Rose G. Intermittent claudication, heart disease risk factors, and mortality: The Whitehall Study. *Circulation*. 1990; 82 (6): 1925–31. <http://dx.doi.org/10.1161/01.CIR.82.6.1925>
 22. Bhatt D.L., Steg P.G., Ohman E.M. et al. REACH Registry Investigators. International prevalence, recognition, and treatment of cardiovascular risk factors in outpatients with atherothrombosis. *JAMA*. 2006; 295 (2): 180–9. <https://doi.org/10.1001/jama.295.2.180>
 23. Панченко Е.П. Результаты трехлетнего наблюдения за амбулаторными больными с клиническими проявлениями атеротромбоза (анализ российской популяции регистра REACH). *Кардиология*. 2009; 10: 9–15. [Panchenko E.P. Results of three year observation of outpatients with clinical manifestations of atherothrombosis (analysis of Russian population of REACH registry) *Kardiologiya*. 2009; 10: 9–15 (In Russ.)]
 24. Комаров А.Л., Панченко Е.П. Частота поражений различных сосудистых бассейнов и медикаментозное лечение больных с высоким риском атеротромботических осложнений. Российские результаты международного исследования AGATHA. *Кардиология*. 2004; 44 (11): 39–44. [Komarov A.L., Panchenko E.P. The damage frequency of different vascular beds and medical treatment of patients with high atherothrombotic risk. Russian results of the international research AGATHA. *Kardiologiya*. 2004; 44 (11): 39–44. (In Russ.)]. <https://doi.org/10.20996/1819-6446-2018-14-2-272-283>
 25. Franzone A., Piccolo R., Gargiulo G. et al. Prolonged vs Short Duration of Dual Antiplatelet Therapy After Percutaneous Coronary Intervention in Patients With or Without Peripheral Arterial Disease: A Subgroup Analysis of the PRODIGY Randomized Clinical Trial. *JAMA Cardiol*. 2016; 1 (7): 795–803. doi:0.1001/jamacardio.2016.2811.
 26. Bonaca M.P., Bhatt D.L., Storey R.F. et al. Ticagrelor for Prevention of Ischemic Events After Myocardial Infarction in Patients With Peripheral Artery Disease. *J. Am. Coll. Cardiol*. 2016; 67 (23): 2719–2728. <https://doi.org/10.1016/j.jacc.2016.03.524>
 27. 2017 ESC focused update on dual antiplatelet therapy in coronary artery disease developed in collaboration with EACTS. *European Heart Journal*. 2017; 0: 1–48. <https://doi.org/10.1093/eurheartj/ehx419>
 28. 2018 ESC/EACTS Guidelines on myocardial revascularization. *European Heart Journal*. 2018; 00: 1–96. <https://doi.org/10.1093/eurheartj/ehy394>
 29. Bosch J., Eikelboom J.W., Connolly S.J. et al. Rationale, Design and Baseline Characteristics of Participants in the Cardiovascular Outcomes for People Using Anticoagulation Strategies (COMPASS) Trial. *Can. J. Cardiol*. 2017; 33 (8): 1027–1035. <http://dx.doi.org/10.1016/j.cjca.2017.06.001>
 30. Eikelboom J.W., Connolly S.J., Bosch J. et al on behalf of the COMPASS investigators. Rivaroxaban with or without Aspirin in Stable Cardiovascular Disease. *N. Engl. J. Med*. 2017; 377 (14): 1319–1330. doi: 10.1056/NEJMoa1709118.
 31. Connolly S.J., Eikelboom J.W., Bosch J. et al on behalf of the COMPASS investigators. Rivaroxaban with or without aspirin in patients with stable coronary artery disease: an international, randomised, double-blind, placebo-controlled trial. *Lancet*. 2018; 391: 205–218. [http://dx.doi.org/10.1016/S0140-6736\(17\)32458-3](http://dx.doi.org/10.1016/S0140-6736(17)32458-3).
 32. Anand S.S., Bosch J., Eikelboom J.W. et al on behalf of the COMPASS investigators. Rivaroxaban with or without aspirin in patients with stable peripheral or carotid artery disease: an international, randomised, double-blind, placebo-controlled trial. *Lancet*. 2017. [https://doi.org/10.1016/S0140-6736\(17\)32409-1](https://doi.org/10.1016/S0140-6736(17)32409-1)

<https://doi.org/10.36396/MS.2020.16.1.011>

Сифилитический аортокоронарит с развитием субтотального стеноза ствола левой коронарной артерии как причина тяжелой стенокардии у молодого мужчины

И.А. МЕРКУЛОВА, Т.С. СУХИНИНА, Р.М. ШАХНОВИЧ, Т.Н. ВЕСЕЛОВА, Н.С. ЖУКОВА, И.Н. МЕРКУЛОВА, В.М. МИРОНОВ, С.К. ТЕРНОВОЙ, И.И. СТАРОВЕРОВ

Институт клинической кардиологии им. А.Л. Мясникова ФГБУ «Национальный медицинский исследовательский центр кардиологии» Минздрава России, Москва, Россия

Резюме

В статье представлен редкий клинический случай тяжелой стенокардии у мужчины 35 лет вследствие субтотального стеноза устья ствола левой коронарной артерии, обусловленного сифилисом. Рассматривается дифференциально-диагностический поиск, обсуждается вопрос о выборе лечебной тактики в контексте этиотропной терапии и стратегии реваскуляризации.

Ключевые слова: ишемическая болезнь сердца, стенокардия напряжения, кардиоваскулярный сифилис.

Syphilitic aortocoronaritis with the left main subtotal coronary ostial stenosis as a cause of severe angina in a young man

I.A. MERKULOVA, T.S. SUKHININA, R.M. SHAKHNOVICH, T.N. VESELOVA, N.S. ZHUKOVA, I.N. MERKULOVA, V.M. MIRONOV, S.K. TERNOVOY, I.I. STAROVEROV

Institute of Experimental Cardiology of National Medical Research Center for Cardiology, Moscow, Russia

Summary

The article represents a rare clinical case of severe angina in a 35 years old man owing to the syphilitic left main subtotal coronary ostial stenosis. The article reviews the differential diagnosis and discusses the selection of the treatment algorithm in the scope of the etiotropic therapy and the revascularization strategy.

Key words: coronary heart disease, stable angina, cardiovascular syphilis.

Сведения об авторах:

Меркулова Ирина Алексеевна — ординатор отдела неотложной кардиологии НМИЦ кардиологии, merkulova.irina579@list.ru, +7 (967)022-97-94

Сухинина Татьяна Сергеевна — к. м. н., научный сотрудник отдела неотложной кардиологии НМИЦ кардиологии.

Шахнович Роман Михайлович — д. м. н., вед. научный сотрудник отдела неотложной кардиологии НМИЦ кардиологии.

Веселова Татьяна Николаевна — к. м. н., ст. научный сотрудник лаборатории рентгеновской компьютерной томографии НМИЦ кардиологии.

Жукова Наталья Семеновна — к. м. н., ст. научный сотрудник отдела неотложной кардиологии НМИЦ кардиологии.

Меркулова Ирина Николаевна — д. м. н., вед. научный сотрудник отдела неотложной кардиологии НМИЦ кардиологии.

Мионов Всеволод Михайлович — к. м. н., врач по рентгенэндоваскулярной диагностике и лечению НМИЦ кардиологии.

Терновой Сергей Константинович — д. м. н., акад. РАН, руководитель отдела томографии НМИЦ кардиологии.

Староверов Игорь Иванович — д. м. н., руководитель отдела неотложной кардиологии НМИЦ кардиологии.

Введение

Сифилитический аортокоронариит является проявлением позднего, или третичного, кардиоваскулярного сифилиса [1]. При приобретенном сифилисе после инфицирования бледной трепонемой возникает инкубационный период, который длится 9–90 дней в зависимости от инфицирующей дозы. Заболевание начинается с возникновения твердого шанкра — безболезненной язвы, локализуемой обычно в аногенитальной области. У 25% нелеченых пациентов через 4–10 недель развивается вторичный сифилис, проявляющийся характерной сыпью, генерализованной лимфаденопатией и патологией внутренних органов: гепатитом, гломерулонефритом, поражением нервной системы и органа зрения. Через 3–12 недель проявления вторичного сифилиса саморазрешаются и заболевание переходит в длительную асимптомную стадию (хотя у 25% пациентов может происходить рецидив симптомов вторичной инфекции). У приблизительно трети нелеченых больных с вторичным сифилисом через 10–40 лет могут возникнуть проявления третичного сифилиса, к которым помимо кардиоваскулярного сифилиса относятся также гуммозный сифилис и нейросифилис [2].

Характерными проявлениями кардиоваскулярного сифилиса являются аортит (обычно восходящей аорты), часто с развитием аневризмы аорты и аортальной регургитации (АР), коронарный васкулит со стенозом устьев коронарных артерий (КА) и, как следствие, возможным развитием стенокардии и инфаркта миокарда (ИМ) [3]. АР может быть относительной, за счет дилатации аортального фиброзного кольца и расширения комиссур клапана, или развиваться на фоне вальвулита аортального клапана [4]. Кардиоваскулярный сифилис часто протекает латентно. По данным исследований, клинические проявления наблюдали всего лишь у 10–15% больных с диагнозом, подтвержденным результатами аутопсии [3]. Только в 26% случаев сифилитический аортит сопровождался развитием стенозов устьев КА [5]. Стенозы устьев КА в 87% случаев развиваются на фоне аортита, а в остальных случаях — в качестве изолированного коронарита [6]. АР развивается у 15–29% пациентов [7]. В патогенетической основе кардиоваскулярного сифилиса лежит облитерирующий эндартериит *vasa vasorum*, приводящий к ишемии и, как следствие, к некрозу и фиброзу меди крупных сосудов с разрушением эластических волокон, гистологически сопровождающимся развитием периваскулярной плазматитарной и лимфоцитарной инфильтрации [8]. При этом в восходящей аорте и дуге аорты имеется большее количество *vasa vasorum*, что обуславливает преимущественную локализацию артериита именно в этой зоне и отходящих от нее ветвях. Крайне редко сифилитическое воспаление артерий возникает ниже почечной артерии [3]. Важно отметить, что даже после эрадикации бледной трепонемы воспаление в стенке сосуда может поддерживаться в течение неопределенного времени [2].

В настоящий момент третичные формы сифилиса встречаются очень редко в связи с широтой скрининга, выявлением болезни на ранних стадиях и доступностью антибактериальных препаратов. Заболеваемость сифилисом в Российской Федерации с 2006 по 2016 год имеет четкую тенденцию к снижению (с 65,4 до 21,3 случая на 100 тыс. населения в год). Тем не менее заболеваемость поздними формами сифилиса низкая, но увеличилась за этот промежуток времени. Так, частота развития кардиоваскулярного сифилиса в 2006 году составила 0,01, а в 2016 году — 0,08 на 100 тыс. населения. По данным половозрастного анализа, основная группа риска по развитию поздних форм — мужчины в возрасте 30–40 лет [9].

Возникновение стенокардии у пациента в молодом возрасте требует исключения атеросклеротического генеза ишемии миокарда, но всегда подозрительно в отношении альтернативных причин поражения КА: аномалий развития, эмболии, спазма, васкулита, инфекции (в том числе сифилитической), опухолевого процесса и т.д. [10].

Клинический случай

Больной Н., 35 лет, поступил 28.04.18 в палату реанимации и интенсивной терапии 1-го кардиологического отделения НМИЦ кардиологии с приема в поликлинике с жалобами на приступ боли за грудиной с иррадиацией в шею, межлопаточную область, купировавшийся самостоятельно.

Данные анамнеза

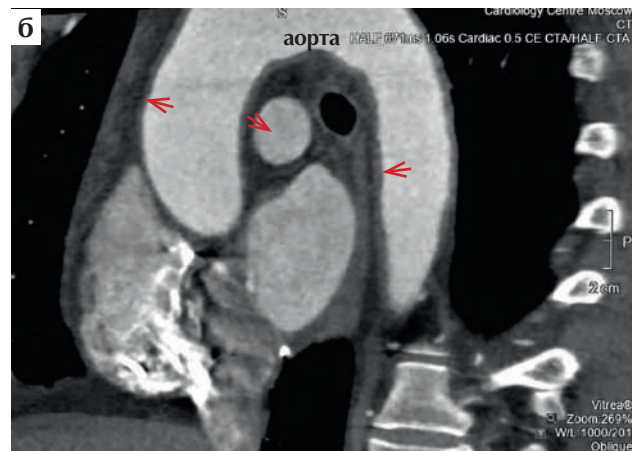
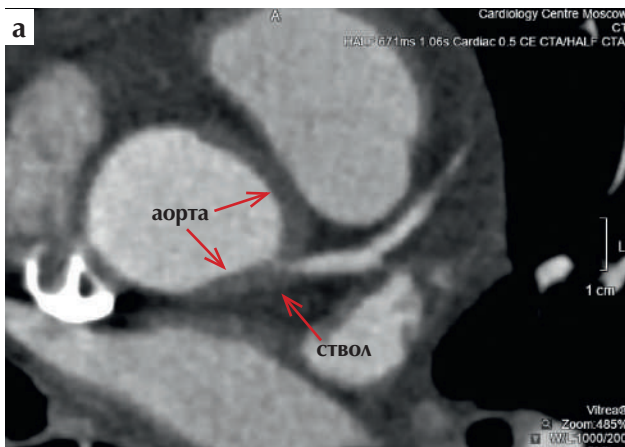
Пациент работал водителем. Из вредных привычек — курение в течение 10 лет до сентября 2017 года, на момент госпитализации вредные привычки отрицал. Отягощенного семейного анамнеза по каким-либо сердечно-сосудистым заболеваниям нет. Среди сопутствующих заболеваний в анамнезе обращал на себя внимание только эрозивный гастрит.

С сентября 2017 года больной во время интенсивной физической нагрузки стал отмечать давящие боли за грудиной с иррадиацией в шею и межлопаточную область, проходящие в покое.

С января 2018 года интенсивность загрудинных болей увеличилась, снизилась толерантность к физическим нагрузкам. Была назначена антиангинальная терапия изосорбида мононитратом 20 мг и молсидомином 1 мг, на фоне чего боли стали беспокоить реже, однако не исчезли полностью.

Амбулаторно 29.01.18 проведено суточное мониторирование с помощью электрокардиографии (ЭКГ), при котором была зарегистрирована преходящая депрессия сегмента ST, сопровождающаяся ощущением тяжести в груди. 07.04.18 был проведен тредмил-тест, результат которого оказался положительным: на нагрузке 4 мет отмечено появление типичного ангинозного приступа, сопровождавшегося на ЭКГ депрессией сегмента ST в V3–V6, III, aVF до 1,5 мм. 27.04.18 выполнена ком-

Рисунок 1. КТ. Проекция максимальной интенсивности на уровне левого коронарного синуса (а) и реконструкция изображений в сагиттальной плоскости на уровне грудной аорты (б). Утолщение стенок корня аорты с переходом на ствол ЛКА (стрелки), утолщение стенок восходящей и нисходящей аорты (головка стрелки).



пьютерная томография (КТ) КА, при которой был выявлен 80%-ный стеноз в устье ствола левой КА (ЛКА), 50%-ный стеноз в устье правой КА (ПКА), диффузное утолщение стенок КА, аорты от корня до 3 мм, утолщение стенок легочной артерии (рис. 1).

28.04.18 отмечен очередной эпизод болей за грудной, купировавшийся самостоятельно. Пациент обратился в поликлинику НМИЦ кардиологии, откуда был госпитализирован в блок интенсивной терапии 1-го кардиологического отделения с диагнозом острого коронарного синдрома.

Состояние при поступлении

На момент поступления жалоб не предъявлял. При физикальном осмотре обращали на себя внимание тихий диастолический шум над аортой и отсутствие пульса на левой лучевой артерии. В остальном без особенностей. ЭКГ при поступлении ишемической динамики не показала. По данным эхокардиографии, зон нарушения локальной сократимости и значимых нарушений работы клапанного аппарата не выявлено. Уровень высокочувствительного тропонина при поступлении не повышен. Значимые нарушения липидного обмена отсутствовали, маркеры воспаления (С-реактивный белок, СОЭ) также не были повышены. Изменений характера, частоты, интенсивности болевого синдрома за последний месяц не было, поэтому клиническая картина была расценена как стабильная стенокардия напряжения III функционального класса.

По данным КТ-коронарографии от 11.10.18 специалистами отдела томографии НМИЦ кардиологии был уточнен характер поражения КА. КТ-картина в первую очередь могла соответствовать аортит (специфической или неспецифической этиологии). Сохранялось выраженное диффузное утолщение стенок аорты до 0,4 см с переходом на коронарный синус и устье ствола ЛКА, вызывая стенозирование 90–95% просвета, а также распространение утолщения стенки аорты на устье ПКА, стенозирующее 35–40% просвета (см. рис. 1).

При выполнении дуплексного сканирования экстракраниального отдела брахиоцефальных артерий у пациента был выявлен субтотальный стеноз (на грани окклюзии) левой подключичной артерии (вероятно, также воспалительной природы).

Генез аортита и артериита оставался неясным. Учитывая локализацию и характер выявленных изменений, обсуждался диагноз артериита Такаясу (АТ) и кардиоваскулярного сифилиса. По данным анализов крови на основные инфекции, на которые обычно проводится скрининг всем пациентам, поступающим в блок интенсивной терапии, были выявлены положительные реакции на сифилис (сначала реакцией микропреципитации — РМП, а затем методом иммуноферментного анализа — ИФА, и при реакции пассивной гемагглютинации — РПГА), в связи с чем была заподозрена инфекционная природа выявленных изменений. Пациенту была рекомендована консультация дерматовенеролога и при подтверждении диагноза проведение соответствующего лечения. В случае исключения диагноза рекомендовано обращение к ревматологу с целью уточнения генеза аортоартериита. Была назначена антиангинальная терапия метопрололом сукцинатом 25 мг, однокомпонентная антиагрегантная терапия клопидогрелом 75 мг и гиполипидемическая терапия аторвастатином 10 мг (учитывая предположительно атеросклеротический генез поражения ПКА). Выбор клопидогрела в качестве антиагреганта основан на наличии у пациента сопутствующего эрозивного гастрита.

Учитывая стабильное течение болезни, отсутствие приступов стенокардии на фоне медикаментозной терапии и ограничения физической активности, а также возможный риск осложнений при вмешательстве, проведение реваскуляризации миокарда на фоне активного инфекционно-воспалительного процесса представлялось нецелесообразным. Пациент был выписан, чтобы после уточнения диагноза и проведения соответствующего лечения вернуться к вопросу о выборе тактики реваскуляризации.

Таблица 1. Показания для реваскуляризации у пациентов со стенокардией напряжения или безболевого ишемией миокарда.

Поражение коронарного русла	Класс рекомендаций и уровень доказательств
Для прогноза	
Стеноз ствола ЛКА >50% (a)	IA
Стеноз проксимального сегмента ПНА >50% (a)	IA
Двух- или трехсосудистое поражение со стенозами более 50% с нарушенной функцией ЛЖ (фракция выброса ЛЖ $\leq 35\%$) (a)	IA
Большая площадь ишемии, обнаруженная при нагрузочных тестах (>10% ЛЖ) или снижение ФРК при инвазивном измерении (b)	IB
Стеноз единственной оставшейся КА >50% (a)	IC
Для облегчения симптомов	
Гемодинамически значимый стеноз (a) КА при наличии ухудшающей качество жизни стенокардии или ее эквивалента при недостаточном ответе на оптимальной медикаментозной терапии (c)	IA

Примечание. a — с доказанной ишемией, гемодинамически значимым поражением, по данным измерения фракционного резерва кровотока (ФРК) $\leq 0,8$ или моментального резерва кровотока (МРК) $\leq 0,89$ или стенозом магистральной КА >90%;
b — при значении ФРК <0,75, указывающем на прогностически значимое поражение;
c — с учетом приверженности пациента к терапии и его пожеланий в отношении интенсивности антиангинальной терапии.
ЛЖ — левый желудочек.

Лечение

После выписки амбулаторно дерматовенеролог, основываясь на обнаружении *T. pallidum* методом полимеразной цепной реакции (ПЦР), положительных нетрепонемных и трепонемных тестах в сочетании с характерной клинической картиной, подтвердил диагноз третичного сифилиса с поражением сердечно-сосудистой системы (аортит, артериит левой подключичной артерии, коронариит).

Амбулаторно в качестве этиотропной терапии применена следующая схема: 1-й этап — йодид калия 2%, 3%, 5% 3 недели; 2-й этап — доксициклин 100 мг 2 раза в сутки 2 недели; 3-й этап — 2 курса цефтриаксона по 1 г внутримышечно 28 дней и 14 дней. После проведенного лечения были получены лабораторные доказательства полной эрадикации бледной трепонемы.

Для дальнейшего лечения больной 09.10.18 был повторно планово госпитализирован в 1-е клиническое отделение НМИЦ кардиологии. Учитывая сохраняющуюся стенокардию на фоне проводимой антиангинальной терапии и выявленный 90–95%-ный стеноз ствола ЛКА (высокий риск неблагоприятных событий согласно Европейским клиническим рекомендациям по реваскуляризации миокарда 2018 года, табл. 1 [40]), пациенту проведена коронароангиография, данные которой выявили субтотальный стеноз ствола ЛКА, остальные артерии были без стенозов.

В нашем случае, учитывая молодой возраст больного, изолированное поражение ствола ЛКА, отсутствие значимой АР, низкий рассчитанный SYNTAX Score II (11,0 баллов: изолированное субтотальное поражение ствола ЛКА + поражение, распространяющееся с аорты), консилиумом, состоящим из кардиологов, эндоваскулярного и сердечно-сосудистого хирургов, было при-

нято решение о выполнении чрескожного коронарного вмешательства (ЧКВ).

Было выполнено ЧКВ со стентированием ствола ЛКА стентом с лекарственным покрытием 4,0 x 12 мм (рис. 2). Процедура прошла без осложнений. В послеоперационном периоде пациент оставался стабильным, ангинозные боли больше не беспокоили. При контрольном суточном мониторинге ЭКГ по Холтеру ишемической динамики зафиксировано не было.

Также во время госпитализации решался вопрос о необходимости реваскуляризации подключичной артерии. В связи с отсутствием клинической симптоматики от реваскуляризации левой подключичной артерии в настоящее время решено было отказаться. Пациенту было рекомендовано динамическое наблюдение: проведение МРТ брахиоцефальных сосудов через 2 месяца.

Через 3 месяца после последней госпитализации ангинозные боли пациента не беспокоили.

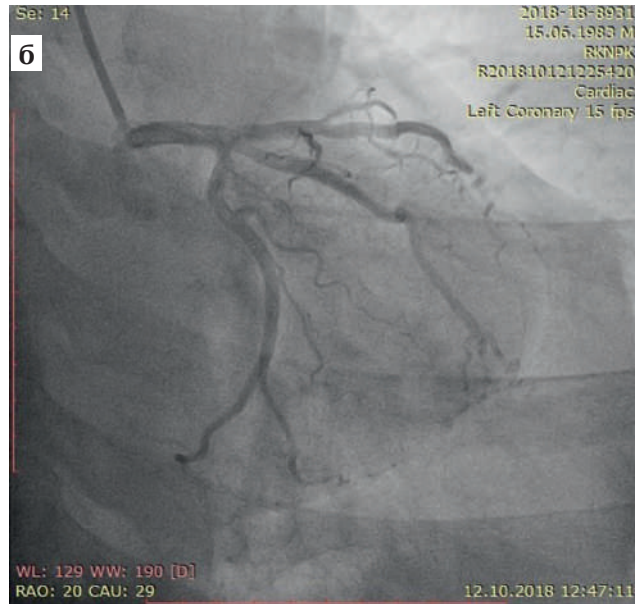
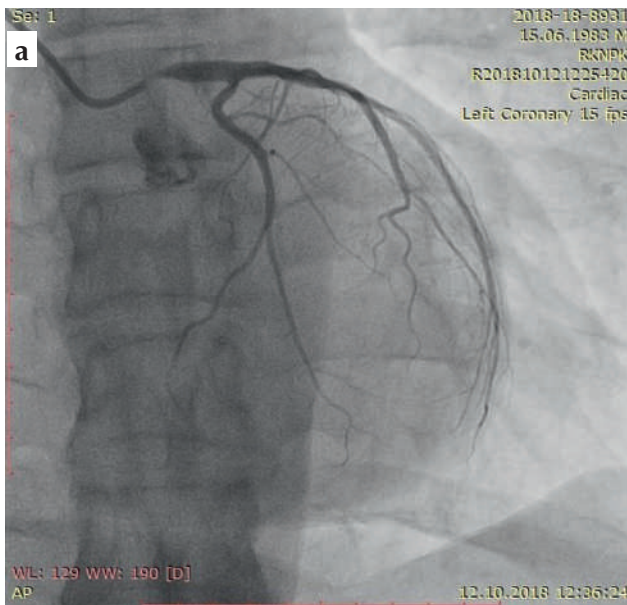
Обсуждение

Дифференциальный диагноз

Больной был госпитализирован в отделение неотложной кардиологии с типичной клинической картиной стенокардии напряжения. Принимая во внимание молодой возраст больного, отсутствие классических факторов риска ишемической болезни сердца, коронарный атеросклероз вызывал сомнения. Для уточнения диагноза в такой ситуации рекомендуется использовать КТ КА с контрастированием [11], которая была ранее выполнена больному на амбулаторном этапе.

Выявленное по данным КТ диффузное утолщение стенки аорты с переходом на устье ЛКА свидетельствовало (см. рис. 1) в пользу поражения КА воспалительной этиологии — аортокоронарита. Этиология в данном

Рисунок 2. По данным коронароангиографии (а), зарегистрирован субтотальный стеноз ствола ЛКА в устье. После проведения ЧКВ со стентированием ствола ЛКА (б) был получен оптимальный ангиографический результат.



случае могла быть как инфекционная, так и неинфекционная (васкулиты крупных и средних сосудов по классификации Chapel-Hill) [12].

Гигантоклеточный артериит был исключен в связи с нехарактерной локализацией и возрастом: заболевание в 80–90% случаев поражает краниальные сосуды, а также возникает у людей старше 50 лет [13].

Для васкулитов сосудов среднего калибра, к которым относятся болезнь Кавасаки и узелковый полиартериит, а также для болезни Бехчета и эозинофильного гранулематоза с полиангиитом (вариабельный васкулит и васкулит мелких сосудов соответственно), характерно локальное поражение артерий с развитием аневризм, что делало маловероятным наличие этих васкулитов у данного больного [12, 14].

Наиболее сходной клинической картиной среди васкулитов может проявляться АТ, относящийся к васкулитам крупных сосудов. По данным КТ можно выделить 3 типа поражения КА при АТ [14]. Поражение 1-го типа — стеноз или окклюзия устья и проксимальной части КА — могло бы соответствовать представленному случаю. При проведении дифференциального диагноза АТ и сифилитического аортокоронарита, по данным КТ, следует учитывать достаточно характерный для АТ признак «двойного кольца» с наличием в стенке пораженного сосуда внутреннего кольца с низкой плотностью, отражающего отек интимы, и внешнего кольца с высокой плотностью вследствие воспалительного утолщения меди и адвентиции [14]. Этот признак отсутствовал у данного пациента (впрочем, он не обладает 100%-ной чувствительностью для АТ). Кроме того, у нашего больного наблюдали стеноз подпочечной артерии, который характерен для больных с АТ. Разработано несколько вариантов диагностических критериев

АТ, каждый из которых в настоящее время подвергается критике. Для диагностики АТ используются следующие неспецифические признаки: возраст моложе 41 года, отсутствие пульса на лучевой артерии, шум над аортой, перемежающаяся хромота, артериальная гипертензия, увеличение СОЭ, признаки аортита и сужений крупных артерий по данным визуализирующих методик и другие [14]. На основании диагностических критериев Американского колледжа ревматологов 1990 года [15] можно было заподозрить АТ у нашего пациента. Однако диагноз какого-либо неинфекционного васкулита, в том числе АТ, вызывал сомнения в связи с полным отсутствием системного воспалительного ответа, типичного для этой группы заболеваний. Больной не отмечал лихорадки, а уровни СОЭ и С-реактивного белка, определенные во время госпитализации, находились в пределах референсных значений. В пользу специфической природы поражения сосудов свидетельствовали положительные результаты ИФА, РПГА и РМП на сифилитическую инфекцию. ПЦР на обнаружение *Tp. pallidum* оказалась положительной. Диагноз позднего сифилиса был подтвержден дерматовенерологом. В настоящий момент неинфекционные причины аортита рекомендуют рассматривать только после исключения инфекционной этиологии [15]. И даже несмотря на соответствие представленного случая некоторым клиническим диагностическим критериям АТ, выявленный инфекционный процесс позволяет исключить этот диагноз.

В литературе описан случай ошибочной постановки диагноза АТ и назначения иммуносупрессивной терапии больному с кардиоваскулярным сифилисом. Правильный диагноз был установлен после проведения операции на аорте, аортальном клапане и патогистологического анализа резецированного материала. На ос-

новании полученных данных была заподозрена инфекционная природа аортита. Проведенные серологические тесты подтвердили сифилис [16].

Среди инфекционных заболеваний, способных вызывать поражения КА с их стенозированием, кроме сифилиса, можно отметить ВИЧ-инфекцию и туберкулез [15]. Результат анализа крови на ВИЧ-инфекцию у больного оказался отрицательным, а для туберкулеза характерно очаговое, а не сегментарное утолщение стенки вследствие гранулематозного воспаления в стенке артерии с типичным возникновением мешотчатых аневризм по мере прогрессирования заболевания [15].

Согласно рекомендациям для постановки диагноза кардиоваскулярного сифилиса, достаточным является лабораторное подтверждение диагноза (нетрепонемный скрининговый тест, трепонемный подтверждающий тест, а также прямое обнаружение трепонемы) в сочетании с типичными клиническими проявлениями: аортитом, аневризмой аорты и/или артериитом, в том числе стенозирующим устьем КА [17]. Таким образом, наиболее вероятной представлялась именно сифилитическая этиология заболевания.

Тактика этиотропной терапии

Обращает на себя внимание, что этиотропная терапия, которая была проведена больному (йодид калия, доксициклин 100 мг 2 раза в сутки 2 недели, 2 курса цефтриаксона по 1 г внутримышечно 28 дней и 14 дней), имела отличия от современных рекомендаций. Так, согласно российским рекомендациям, рекомендациям ВОЗ [18], британским [2] и американским рекомендациям [19], терапией сифилиса первой линии является пенициллинотерапия. В зарубежных рекомендациях используются соли пенициллина длительного действия (бензатинпенициллин) с кратностью введения 1 раз в неделю. Российское общество дерматовенерологов и косметологов в рекомендациях по ведению больных сифилисом 2013 года [20] поздний висцеральный сифилис рекомендует лечить начиная с 2-недельной терапии антибиотиками широкого спектра действия, такими как доксициклин или эритромицин, с последующим переходом на соли бензилпенициллина двумя курсами по 28 и 14 дней 3 раза в сутки. Про соли пенициллина более длительного действия в этих рекомендациях не упоминается.

Согласно европейским рекомендациям 2014 года [1] пенициллины также являются препаратами первого выбора, а цефтриаксон не является оптимальным с точки зрения фармакокинетики и должен быть использован только при гипокоагуляции, когда затруднено проведение внутримышечных инъекций. Рекомендован курс бензатин пенициллина G внутримышечно еженедельно на 1, 8 и 15-й дни. Аналогичной схемы придерживается ВОЗ в клинических рекомендациях 2016 года, Миннесотский департамент здоровья в протоколе лечения сифилиса 2016 года [19] и американские рекомендации по лечению инфекций, передаваемым половым путем, 2015 года.

Несколько отличающейся схемы в отношении кардиоваскулярного сифилиса придерживаются британские национальные рекомендации по ведению сифилиса 2015 года [2]. С учетом возможного прогрессирования кардиоваскулярного поражения даже на фоне эрадикации бледной трепонемы рекомендовано одновременное использование пенициллинов и глюкокортикоидов с целью снижения активности локального воспалительного процесса.

Про применение йодида калия в качестве терапии сифилиса не было упомянуто ни в одном из вышеперечисленных стандартов лечения.

Тем не менее, по данным серологических тестов, лечение оказалось эффективным, и далее больной нуждался в проведении реваскуляризации миокарда для лечения стенокардии.

Особенности клинической картины и выбор тактики реваскуляризации

При анализе клинических случаев сифилитического коронарита, представленных в мировой литературе (табл. 2), обращает на себя внимание, что у 15 из 17 пациентов сифилитическое поражение коронарного русла манифестировало острым коронарным синдромом: 5 случаев ИМ с подъемом сегмента ST (ИМпST), 4 случая без подъема сегмента ST (ИМбпST), 6 случаев нестабильной стенокардии. В 4 случаях течение заболевания осложнилось развитием кардиогенного шока с 1 летальным исходом. Среди рассмотренных больных только у 2 отмечено стабильное течение стенокардии.

В патогенезе развития острого коронарного синдрома при атеросклерозе КА ведущую роль играет повреждение интимы сосуда на поверхности атеросклеротической бляшки и формирование внутрикоронарного тромбоза. Четкие данные о механизмах развития острого коронарного синдрома при кардиоваскулярном сифилисе в литературе отсутствуют. По данным аутопсии пациента, причиной смерти которого стал кардиогенный шок на фоне ИМ при сифилитическом поражении, был выявлен только субтотальный стеноз обеих КА, без признаков коронарного тромбоза [22].

С точки зрения европейских рекомендаций по реваскуляризации миокарда 2018 года [40] субтотальный стеноз ствола ЛКА предусматривает обязательное проведение реваскуляризации даже у пациентов со стабильной стенокардией. Выбор между ЧКВ и АКШ осуществляется при помощи расчета баллов по шкале SYNTAX. При этом проведение АКШ возможно при любом рассчитанном балле с уровнем и классом доказательств IA, а целесообразность проведения ЧКВ уменьшается с увеличением балла по шкале SYNTAX: при баллах 0–22 — IA, 23–32 — IIaA, ≥33 — IIIb [11].

Однако полностью экстраполировать рекомендации, относящиеся к атеросклеротическому генезу поражения КА, на случай специфического стеноза КА представляется не совсем обоснованным.

В литературе описаны случаи реваскуляризации миокарда при кардиоваскулярном сифилисе методом

Таблица 2. Обзор представленных в литературе случаев кардиоваскулярного сифилиса с поражением КА.

N	Автор	Год	Клинические особенности	Метод реваскуляризации
1	Chadvick и соавт. [21]	2016	♀, 35 лет, двустороннее поражение КА, ИМбпСТ, АР 3—4-й степени, ХСН	АКШ + протезирование клапана
2	Kennedy и соавт. [22]	2006	♀, 32 года, двустороннее поражение КА, ИМпСТ, ОСН, смерть	—
3	Žvirblytė и соавт. [23]	2016	♂, 37 лет, двустороннее поражение КА, ИМпСТ, умеренная АР	АКШ
4	Kim и соавт. [24]	2017	♂, 46 лет, поражение ПКА → двустороннее поражение, нестабильная стенокардия	Стентирование ПКА, рестеноз, стентирование ствола ЛКА, баллонная ангиопластика на устье ПКА
5	Predescu и соавт. [25]	2016	♂, 36 лет, стеноз ствола ЛКА, ИМпСТ, кардиогенный шок	ЧКВ
6	Lazarev и соавт. [26]	2016	♂, 60 лет, двустороннее поражение КА, ИМбпСТ, умеренная АР, поражение брахиоцефального ствола и левой подключичной артерии	ЧКВ
7	Кароог и соавт. [27]	2017	♂, 41 год, двустороннее поражение КА, нестабильная стенокардия	АКШ
8	Nakazone и соавт. [28]	2010	♂, 46 лет, субокклюзия ствола ЛКА, умеренная АР, ИМпСТ, кардиогенный шок	ЧКВ
9	Matsuyama и соавт. [29]	2012	♂, 53 года, двустороннее поражение КА (ПКА 70%), нестабильная стенокардия, умеренно-тяжелая АР	АКШ + протезирование клапана
10	Fergus To и соавт. [30]	2017	♂, 58 лет, стеноз ствола ЛКА, ИМбпСТ, кардиогенный шок	АКШ
11	Ng Choon Ta и соавт. [31]	2012	Двустороннее поражение КА, ИМбпСТ, умеренная АР	АКШ + протезирование клапана
12	Tewari и соавт. [32]	2014	♂, 44 года, аневризма устья ПКА, нестабильная стенокардия	АКШ + аневризмэктомия
13	Tanaka и соавт. [33]	2016	♂, 66 лет, двустороннее поражение КА, ИМпСТ, умеренная АР	АКШ + протезирование клапана
14	Liam и соавт. [34]	2017	♂, 58 лет, стеноз ствола ЛКА, нестабильная стенокардия, ОСН, дилатация аорты	АКШ + пластика дуги аорты
15	Cheng и соавт. [35]	2014	♂, 37 лет, двустороннее поражение КА, стенокардия напряжения	АКШ
16	Jadeed и соавт. [36]	2016	Двустороннее поражение КА, АР	АКШ + пластика корня аорты
17	Otani и соавт. [37]	2016	♂, 46 лет, стеноз ствола ЛКА, стенокардия напряжения, АР	АКШ + протезирование клапана
18	Hosoba и соавт. [38]	2011	♂, 47 лет, двустороннее поражение КА	АКШ
19	Chavan и соавт. [39]	2013	♂, 39 лет, двустороннее поражение КА, нестабильная стенокардия	ЧКВ

Примечание. АКШ — аортокоронарное шунтирование; ОСН — острая сердечная недостаточность.

как ЧКВ, так и АКШ. В клиническом случае, опубликованном Jadeedetal в 2016 году [36], сообщается о субтотальных стенозах ствола ЛКА и ПКА с сопутствующей тяжелой АР. Больной был успешно пролечен методом АКШ. Другой больной 60 лет с субтотальными стенозами ствола ЛКА и ПКА сифилитического генеза и развившимся на этом фоне ИМбпСТ был стентирован двумя стентами в России. Случай был опубликован в *European Heart Journal* в 2016 году П. Лазаревым и соавт. [26]. Больной из Японии, описанный Т. Otani и соавт. [37], имел субтотальный стеноз ЛКА в сочетании с тяжелой АР и был реваскуляризован методом АКШ. Также случай, опубликованный группой авторов из Китая [35], в котором у больного (37 лет) наблюдали субтотальное

поражение обеих КА, в связи с чем также было выполнено АКШ.

В целом в мировой практике метод АКШ для реваскуляризации пациентов с кардиоваскулярным сифилисом использовали чаще. Из 19 рассмотренных нами случаев в 13 проведено именно АКШ (см. табл. 2). Это может быть связано, с одной стороны, с высокой частотой билатеральных субтотальных стенозов, а с другой — с частой необходимостью хирургической коррекции АР. Тем не менее зафиксировано 5 случаев успешно выполненного ЧКВ. Все они клинически манифестировали острым коронарным синдромом, и решение принимали согласно рекомендациям по ведению больных с ИМпСТ и ИМбпСТ. Например, был описан

случай изолированного субтотального стеноза ствола ЛКА у больного 32 лет, явившегося причиной развития острого ИМ [28]. Методом реваскуляризации было выбрано ЧКВ. Вмешательство прошло без осложнений, и через год больной чувствовал себя хорошо. Случаев применения ЧКВ у стабильных пациентов с сифилитическим аортокоронариитом на сегодняшний день в литературе не описано.

Прогноз

Существует очень ограниченное число наблюдений за реваскуляризованными больными с сердечно-сосудистым сифилисом. Имеющиеся данные говорят о том, что, несмотря на эрадикацию *T. pallidum*, в стенке артерии может наблюдаться прогрессирование воспаления со стенозированием просвета ранее установленного стента [2].

В клиническом случае, описанном S. Kim и соавт. [24], наблюдали развитие повторного стенозирования ПКА в течение 6 месяцев после установки в нее стента, а также прогрессирование поражения коронарного русла с возникновением стеноза в стволе ЛКА, несмотря на проведенную терапию внутривенным пенициллином G.

В некоторых случаях для купирования воспалительного процесса в стенке сосуда использовали глюкокортикоиды: преднизолон либо метилпреднизолон [21]. Но длительного наблюдения за такими пациентами в мировой литературе не описано, и тем более не существует рандомизированных клинических исследований, которые сравнивали бы отдаленный прогноз у реваскуляризованных пациентов с сифилитическим стенозом

устьев КА, получавших и не получавших противовоспалительную терапию.

Заключение

Представлен редкий клинический случай сифилитического поражения КА у молодого больного. При выборе лечебной тактики пришлось столкнуться с тем, что опыт терапии сердечно-сосудистого сифилиса в современной клинической практике ограничен.

Выявление этиологического фактора при поражении КА у молодых пациентов часто вызывает трудности. Помимо стенозирующего атеросклероза требуется исключить множество гораздо более редких патологий. Важно отметить, что все современные рекомендации по реваскуляризации пациентов со стабильной стенокардией применимы только для атеросклеротического генеза ишемической болезни сердца и обширные группы нозологий с поражением КА неатеросклеротического генеза выпадают из поля зрения доказательной медицины, а решения принимаются индивидуально в каждом конкретном случае.

С учетом сохраняющейся заболеваемости третичным сифилисом в России следует иметь настороженность в отношении сердечно-сосудистого сифилиса как причины острого коронарного синдрома и стабильной стенокардии, особенно у молодых пациентов без факторов риска атеросклероза.

Авторы заявляют об отсутствии конфликта интересов.

Поступила 20.05.19

Принята в печать 19.06.19

ЛИТЕРАТУРА/REFERENCES

- Janier M., Hegyi V., Dupin N., Unemo M., Tiplica G.S., Potočnik M., French P., Patel R. 2014 European guideline on the management of syphilis. *Journal of the European Academy of Dermatology and Venereology*. 2014; 28 (12), 1581–1593. <https://doi.org/10.1111/jdv.12734>
- Kingston M., French P., Higgins S., McQuillan O., Sukthar A., Stott C., McBrien B., Tipler C., Turner A., Sullivan A.K., Members of the Syphilis guidelines revision group 2015, Radcliffe K., Cousins D., FitzGerald M., Fisher M., Grover D., Higgins S., Kingston M., Rayment M. and Sullivan A. UK national guidelines on the management of syphilis 2015. *International Journal of STD & AIDS*. 2015; 27 (6), 421–446. <https://doi.org/10.1177/0956462415624059>
- Roberts W.C., Ko J.M., Vowels T.J. Natural History of Syphilitic Aortitis. *The American Journal of Cardiology*. 2009; 104 (11), 1578–1587. <https://doi.org/10.1016/j.amjcard.2009.07.031>
- Ladich E., Butany J., Virmani R., eds. Aneurysms of the Aorta: Ascending, Thoracic and Abdominal and Their Management, Cardiovascular Pathology. 4th ed. *Academic Press*; 2016. <https://doi.org/10.1016/B978-0-12-420219-1.00005-7>
- Heggtveit H.A. Syphilitic Aortitis: A Clinicopathologic Autopsy Study of 100 Cases, 1950 to 1960. *Circulation*. 1964; 29 (3), 346–355. <https://doi.org/10.1161/01.cir.29.3.346>
- Bruenn H.G. Syphilitic disease of the coronary arteries. *American Heart Journal*. 1934; 9(4), 421–436. [https://doi.org/10.1016/s0002-8703\(34\)90091-0](https://doi.org/10.1016/s0002-8703(34)90091-0)
- Simms I., Bell G., Hughes G. Infectious syphilis in young heterosexuals: responding to an evolving epidemic. *International Journal of STD & AIDS*. 2011; 22 (9), 481–482. <https://doi.org/10.1258/ijsa.2011.011206>
- Jackman Jr J.D., Radolf J.D. Cardiovascular syphilis. *The American Journal of Medicine*. 1989; 87: 425–33. PMID: 2679075
- Кубанова А.А., Мелехина Л.Е., Кубанов А.А., Богданова Е.В. Заболеваемость сифилисом в Российской Федерации за период 2004–2013 гг. *Вестник дерматологии и венерологии*. 2014; (5): 24–31. [Kubanova A.A., Melekhina L.E., Kubanov A.A., Bogdanova E.V. The incidence of syphilis in Russian Federation during 2004–2013. *Vestnik dermatologii i venerologii*. 2014; (5): 24–31. (In Russ.)] <https://doi.org/10.25208/0042-4609-2017-0-5-110-118>
- Waller B.F., Fry E.T., Hermiller J.B., Peters T., Slack J.D. Nonatherosclerotic Causes of Coronary Artery Narrowing. Nonatherosclerotic causes of coronary artery narrowing—Part I. *Clinical Cardiology*. 1996; 19 (6), 509–512. [doi:10.1002/clc.4960190613](https://doi.org/10.1002/clc.4960190613)
- Montalescot G., Sechtem U., Achenbach S., Andreotti F., Arden C., Budaj A., Bugiardini R., Crea F., Cuisset T., Di Mario C., Ferreira J.R., Gersh B.J., Gitt A.K., Hulot J.S., Marx N., Opie L.H., Pfisterer M., Prescott E., Ruschitzka F., Sabate M., Senior R., Taggart D.P., van der Wall E.E., Vrints C.J.M. ESC guidelines on the management of stable coronary artery disease: The Task Force on the management of stable coronary artery disease of the European Society of Cardiology. *European Heart Journal*. 2014; 2260–2261. <https://doi.org/10.1093/eurheartj/ehz296>
- Jennette J.C., Falk R.J., Bacon P.A., Basu N., Cid M.C., Ferrario F., Flores-Suarez L.F., Gross W.L., Guillevin L., Hagen E.C., Hoffman G.S., Jayne D.R., Kallenberg C.G.M., Lamprecht P., Langford C.A., Luqmani R.A., Mahr A.D., Matteson E.L., Merkel P.A., Ozen S., Pusey C.D., Rasmussen N., Rees A.J., Scott D.J.I., Specks U., Stone J.H., Takahashi K., Watts R.A. 2012 Revised International Chapel Hill Consensus Conference Nomenclature of Vasculitides. *Arthritis & Rheumatism*. 2012; 65(1), 1–11. <https://doi.org/10.1002/art.37715>
- Klippel J.H., Stone J.H., Crofford L.E.J., White P.H., eds. *Primer on the Rheumatic Diseases*. New York: Springer-Verlag; 2008. <https://doi.org/10.1007/978-0-387-68566-3>
- Jeon C.H., Kim Y.K., Chun E.J., Kim J.A., Yong H.S., Doo K.W., Choi S.I. Coronary artery vasculitis: assessment with cardiac multi-detector computed tomography. *The International Journal of Cardiovascular Imaging*. 2015; 31 (S1), 59–67. <https://doi.org/10.1007/s10554-015-0652-8>
- Keser G., Aksu K. Diagnosis and differential diagnosis of large-vessel vasculitides. *Rheumatology International*. 2018. <https://doi.org/10.1007/s00296-018-4157-3>

16. Pörings S., Salzberger A., Veits B., Ehrenstein L., Hartung B., Fleck W. Syphilitic Aortitis Mimicking Takayasu's Arteritis. *Case Reports in Clinical Medicine*. 2014; 03: 457–459. <https://doi:10.4236/crcm.2014.38100>.
17. Choucair J. Infectious Causes of Vasculitis. In: Sakkas L, eds. *Updates in the Diagnosis and Treatment of Vasculitis*. London: InTech Open; 2013: 131–160. <https://doi:10.5772/55189>
18. WHO guidelines for the treatment of *Treponema pallidum* (syphilis). Geneva: World Health Organization; 2016. PMID: 27631046
19. Minnesota Department of Health. STD, HIV, and TB Section. Syphilis Treatment Protocol. Clinical Guidance For Primary And Secondary Syphilis And Latent Syphilis. 2016. <https://www.health.state.mn.us/diseases/syphilis/hcp/protocol.pdf>
20. Федеральные клинические рекомендации. Дерматовенерология 2015: Болезни кожи. Инфекции, передаваемые половым путем. — 5-е изд., перераб. и доп. — М.: Деловой экспресс, 2016. [Federal'nyek linicheskuyerekomendazii. Dermatovenerologiya 2015: Bolyeznikozhi. Infekcii, poredavaemiyepolovymputem. — 5-eizd., pererab. idopoln. — М.: Delovoyekspress, 2016. (InRuss.)]
21. Chadwick J.A., MacNab A., Sarma J., Ray S., Kadir I., Muldoon E.G. Secondary syphilis presenting with aortitis and coronary ostial occlusion. *Sexually Transmitted Infections*. 2015; 92 (2), 108–109. <https://doi:10.1136/sextrans-2015-052247>
22. Kennedy J.L., Barnard J.J., Prahlow J.A. Syphilitic Coronary Artery Ostial Stenosis Resulting in Acute Myocardial Infarction and Death. *Cardiology*. 2005; 105: 25–29. <https://doi:10.1159/000088337>
23. virblytė R., Ereminienė E., Montvilaitė A., Jankauskas A., Ivanauskas V. Syphilitic coronary artery ostial stenosis resulting in acute myocardial infarction. *Medicina*. 2017; 53 (3), 211–216. <https://doi:10.1016/j.medici.2017.06.001>
24. Kim S.M., Lee S.Y., Lee J.H., Bae J.W., Hwang K.K. Coronary ostial stenosis related to the syphilitic aortitis. *The Korean Journal of Internal Medicine*. 2017; 32 (4): 747–749. <https://doi:10.3904/kjim.2015.105>
25. Predescu L.M., Zarma L., Platon P., Postu M., Bucsa A., Croitoru M., Prodan B., Chioncel O., Deleanu D. ST Segment Elevation Myocardial Infarction Due to Severe Ostial Left Main Stem Stenosis in a Patient with Syphilitic Aortitis. *Romanian Journal Of Internal Medicine*. 2016; 54 (1), 74–79. <https://doi:10.1515/rjim-2016-0010>
26. Lazarev P., Pizaruk A., Teterina M., Babaeva L., Safarova A., Maiskov V., Merai I., Moiseev V. Non-ST-segment myocardial infarction due to bilateral coronary ostial stenosis in a patient with cardiovascular syphilis treated by primary PCI. *European Heart Journal*. 2016; 37, 14141415. <https://doi:10.1515/ehj-2016-0010>
27. Kapoor M., Nath D., Saha S.K. Syphilitic Bilateral Coronary Artery Ostial Stenosis Presenting as Acute Coronary Syndrome. *Journal of Cardiovascular Disease Research*. 2017; 8 (1): 35–37. <https://doi:10.5530/jcdr.2017.1.8>
28. Nakazone M.A., Machado M.N., Barbosa R.B., Santos M.A., Maia L.N. Syphilitic Coronary Artery Ostial Stenosis Resulting in Acute Myocardial Infarction Treated by Percutaneous Coronary Intervention. *Case Reports in Medicine*. 2010; 1–4. <https://doi:10.1155/2010/830583>
29. Matsuyama K., Kuinose M., Iida Y., Iwahashi T., Sato K., Iwasaki T., Koizumi N., Nishibe T., Ogino H. Bilateral coronary ostial stenosis and aortic regurgitation in a patient with cardiovascular syphilis. *Journal of Cardiology Cases*. 2012; 6 (6), e173–e175. <https://doi:10.1016/j.jccase.2012.07.009>
30. To F., Kiamanesh O. Coronary ostial stenosis and aortic aneurysm caused by syphilis. *Canadian Medical Association Journal*. 2017; 189 (9), E369–E369. <https://doi:10.1503/cmaj.151133>
31. Choon Ta N., Chee Tang C., Chi Keong C. Syphilitic coronary artery ostial stenosis presenting with acute myocardial infarction. *Heart*. 2012; 99 (4), 290–290. <https://doi:10.1136/heartjnl-2012-302757>
32. Tewari S., Moorthy N. Cardiovascular syphilis with coronary stenosis and aneurysm. *Indian Heart Journal*. 2014; 66 (6); 735–736. <https://doi:10.1016/j.ihj.2014.10.408>
33. Tanaka M., Okamoto M., Murayama T. A case of acute myocardial infarction due to cardiovascular syphilis with aortic regurgitation and bilateral coronary ostial stenosis. *Surgical Case Reports*. 2016; 2 (1). <https://doi:10.1186/s40792-016-0267-x>
34. Lian K., Lee L., Machan L. Syphilitic Aortitis with Coronary Ostial Involvement. *Cardiac Imaging*. 2017; 37: 407–412. <https://doi:10.1148/rg.2017160168>
35. Cheng Z., Zhao Sh., Bi W., Wang X. Bilateral coronary ostial stenosis secondary to syphilitic aortitis. *Journal of Cardiovascular Computed Tomography*. 2014; 331–e333. <https://doi:10.1016/j.jcct.2014.06.007>
36. Jadeed R., Paarmann R., Harringer W., El-Essawi A. Syphilitic Aortitis Presenting with Coronary Ostial Stenosis and Aortic Regurgitation. *The Journal of Heart Valve Disease*. 2016 Jan; 25 (1): 18–20. PMID: 27989079
37. Otani T., Fukumura Y., Kurushima A., Osumi M., Matsueda T. Left coronary ostial stenosis and aortic regurgitation associated with syphilitic aortitis; report a case. *KyobaGeka*. 2010; Jul; 63 (7): 590–3. [Article in Japanese] PMID: 20662242
38. Hosoba S., Suzuki T., Koizumi Y., Asai T. Syphilitic aortitis causing bilateral coronary ostial stenosis. *The Heart Surgery Forum*. 2011; 14 (1): E59–60. <https://doi:10.1532/HSF98.20101091>.
39. Chavan T. Syphilitic Aortitis with Coronary Ostial Involvement. *Cardiac Imaging*. 2017; 37: 407–412. <https://doi:10.1148/rg.2017160168>
40. Neumann F.J., Sousa-Uva M., Ahlsson A., Alfonso F., Banning A.P., Benedetto U., Byrne R.A., Collet J.P., Falk V., Head S.J., Jüni P., Kastrati A., Koller A., Kristensen S.D., Niebauer J., Richter D.J., Seferovic P.M., Sibbing D., Stefanini G.G., Windecker S., Yadav R., Zembala M.O.; ESC Scientific Document Group. 2018 ESC/EACTS Guidelines on myocardial revascularization. *European Heart Journal*. 2019; 40 (2): 87–165. <https://doi:10.1093/eurheartj/ehy394>.

ПРАВИЛА

ПОДГОТОВКИ СТАТЕЙ ДЛЯ ПУБЛИКАЦИИ В ЖУРНАЛЕ «КАРДИОЛОГИЧЕСКИЙ ВЕСТНИК»

Журнал «Кардиологический вестник» входит в Перечень ведущих российских рецензируемых научных журналов, рекомендованных ВАК Министерства науки и высшего образования Российской Федерации для опубликования основных научных результатов диссертаций на соискание ученых степеней доктора и кандидата наук, а также в международные информационные системы и базы данных, в соответствии с требованиями которых авторы должны соблюдать следующие правила.

1. Редакционная этика и конфликт интересов. Оригинальная статья должна иметь визу руководителя и сопровождаться официальным направлением от учреждения, в котором выполнена работа.

Статья должна быть подписана всеми авторами. Нельзя направлять в редакцию работы, опубликованные или ранее направленные для публикации в иных изданиях.

При представлении рукописи авторы несут ответственность за раскрытие своих финансовых и других конфликтных интересов, способных оказать влияние на их работу.

При наличии спонсоров авторы должны указать их роль в определении структуры исследования, сборе, анализе и интерпретации данных, а также в принятии решения опубликовать полученные результаты. Если источники финансирования не участвовали в подобных действиях, это также следует отметить в прилагаемом бланке направления.

Информированное согласие. Запрещается публиковать любую информацию, позволяющую идентифицировать больного (указывать его имя, инициалы, номера историй болезни на фотографиях при составлении письменных описаний и родословных), за исключением тех случаев, когда она представляет большую научную ценность и больной (его родители или опекуны) дал (дали) на это информированное письменное согласие. При получении согласия об этом следует сообщать в публикуемой статье.

Права человека и животных. Если в статье имеется описание экспериментов на человеке, необходимо указать, соответствовали ли они этическим стандартам Комитета по экспериментам на человеке (входящего в состав учреждения, в котором выполнялась работа, или регионального) или Хельсинкской декларации 1975 года и ее пересмотренного варианта 2000 года.

При изложении экспериментов на животных следует указать, соответствовало ли содержание и использование лабораторных животных правилам, принятым в учреждении, рекомендациям национального совета по исследованиям, национальным законам.

Автор несет ответственность за правильность библиографических данных.

2. Редакция оставляет за собой право сокращать и редактировать принятые работы. Датой регистрации статьи считается время поступления окончательного (переработанного в соответствии с замечаниями редколлегии или рецензента) варианта статьи.

3. Плата за публикацию рукописей не взимается.

4. Отправка статей осуществляется на электронную почту vestnik@cardioweb.ru. Для отправки статьи через электронную редакцию требуется подготовить следующие файлы:

- весь текстовый материал статьи (рисунки и таблицы с подписями, сведения о каждом авторе, участие авторов) одним файлом в формате Microsoft Word (файл doc, docx, rtf);
- рисунки отдельными файлами (все рисунки одной архивной папкой zip или rar);
- отсканированную форму направления с визой руководителя (файл pdf).

Перед отправкой статьи в связи с необходимостью сбора полных и корректных метаданных:

1) обязательно указывать идентификатор ORCID для автора, который подает статью, и желательно — для каждого автора статьи;

2) верификация англоязычных названий учреждений. Для корректности предоставляемых сведений рекомендуем авторам проверять англоязычное написание названия учреждения на сайте <https://grid.ac>.

5. Требования к рисункам. Иллюстрации в тексте должны быть пронумерованы и иметь подрисуночные подписи. В тексте на рисунки должны быть ссылки. Нумерация рисунков сквозная. Рисунки прикладываются отдельными файлами в формате TIFF, JPEG или PNG. Иллюстрации, созданные или обработанные средствами Microsoft Office (в программах Word, PowerPoint), прикладываются файлом соответствующего формата (файлы doc, docx, ppt).

Каждый файл назван по номеру рисунка (например, рис. 1, рис. 2а, рис. 2б и т.д.). Для отправки через систему электронной редакции все файлы рисунков объединяются в одну архивную папку zip или rar.

Кроме этого, подписи к рисункам и фотографиям группируются вместе в конце статьи. Каждый рисунок должен иметь общий заголовок и расшифровку всех сокращений. Недопустимо нанесение средствами MS Word каких-либо элементов поверх вставленного в файл рукописи рисунка (стрелки, подписи) ввиду большого риска их потери на этапах редактирования и верстки. В подписях к графикам указываются обозначения по осям абсцисс и ординат и единицы измерения, приводятся пояснения по каждой кривой. В подписях к микрофотографиям указываются метод окраски и увеличение. Все иллюстрации должны быть высокого качества. Фотографии должны иметь достаточное разрешение (>300 dpi), а цифровые и буквенные обозначения должны хорошо читаться при том размере, в котором иллюстрация будет напечатана в журнале. Если в рукописи приводятся рисунки, ранее опубликованные в других изданиях (даже если их элементы переведены с иностранного на русский язык), автор обязан предоставить в редакцию разрешение правообладателя на публикацию данного изображения в журнале «Кардиологический вестник», в противном случае это будет считаться плагиатом.

6. Требования к тексту статьи. Статья должна быть напечатана шрифтом Times New Roman, размер шрифта 14, с 1,5-ным интервалом между строками, все поля, кроме левого, шириной 2 см, левое поле — 3 см. Все страницы должны быть пронумерованы. Автоматический перенос слов использовать нельзя.

Объем статей не должен превышать 18 страниц (включая иллюстрации, таблицы, резюме и список литературы), рецензий и информационных сообщений — 3 страниц.

Титульный лист должен содержать: 1) название статьи; 2) инициалы и фамилии авторов; 3) полное наименование учреждения, в котором работает автор, в именительном падеже с обязательным указанием статуса организации (аббревиатура перед названием) и ведомственной принадлежности; 4) полный адрес учреждения, город, почтовый индекс, страну; 5) колонтитул (сокращенный заголовок) для помещения вверху страниц в журнале.

Данный блок информации должен быть представлен как на русском, так и на английском языках. Фамилии авторов рекомендуется транслитерировать так же, как в предыдущих публикациях, или по системе BSI (British Standards Institution). На отдельной странице указываются дополнительные сведения о каждом авторе, необходимые для обработки журнала в Российском индексе научного цитирования: Ф. И. О. полностью на русском языке и в транслитерации, e-mail, почтовый адрес организации для контактов с авторами статьи (можно один на всех авторов). Для корреспонденции указать координаты ответственного автора (звание, должность, место работы, адрес электронной почты; номер мобильного телефона для редакции).

Дальнейший **план построения** оригинальных статей должен быть следующим: 1) резюме (250–300 слов, на рус-

ском и английском языках); 2) ключевые слова (3–10 слов, на русском и английском языках); 3) краткое введение, отражающее состояние вопроса к моменту написания статьи; 4) цель настоящего исследования; 5) материал и методы; 6) результаты; 7) обсуждение; 8) выводы по пунктам или заключение; 9) список литературы. Рукопись может сопровождать словарь терминов (неясных, способных вызвать у читателя затруднения при прочтении).

Помимо общепринятых сокращений единиц измерения, физических, химических и математических величин и терминов (например, ДНК) допускаются аббревиатуры словосочетаний, часто повторяющихся в тексте. Все вводимые автором буквенные обозначения и аббревиатуры должны быть расшифрованы в тексте при их первом упоминании. Не допускаются сокращения простых слов, даже если они часто повторяются. Дозы лекарственных средств, единицы измерения и другие численные величины должны быть указаны в системе СИ.

7. Оформление таблиц. Необходимо обозначить номер таблицы и ее название. Сокращения слов в таблицах не допускаются. Все цифры в таблицах должны соответствовать цифрам в тексте и обязательно должны быть обработаны статистически. Таблицы можно давать в тексте, не вынося на отдельные страницы.

8. Библиографические списки составляются с учетом «Единых требований к рукописям, представляемым в биомедицинские журналы» Международного комитета редакторов медицинских журналов (Uniform Requirements for Manuscripts Submitted to Biomedical Journals). Оформление библиографии как российских, так и зарубежных источников должно быть основано на Ванкуверском стиле в версии AMA (AMA style, <http://www.amamanualofstyle.com>). **В оригинальных статьях допускается цитировать не более 30 источников, в обзорах литературы — не более 60, в лекциях и других материалах — до 15.** Библиография должна содержать помимо основополагающих работ публикации за последние 5 лет.

В списке литературы все работы перечисляются в порядке их цитирования. Библиографические ссылки в тексте статьи даются цифрой в квадратных скобках.

Ссылки на неопубликованные работы не допускаются. В библиографическом описании каждого источника должны быть представлены **ВСЕ АВТОРЫ**. Недопустимо сокращать название статьи.

По новым правилам, учитывающим требования таких международных систем цитирования, как Web of Science и Scopus, библиографические списки (References) входят в англоязычный блок статьи и, соответственно, должны даваться не только на языке оригинала, но и в латинице (романским алфавитом). Англоязычная часть библиографического описания ссылки должна находиться непосредственно после русскоязычной части в квадратных скобках ([...]). В конце библиографического описания (за квадратной скобкой) помещают DOI статьи, если таковой имеется. В самом конце англоязычной части библиографического описания в круглые скобки помещают указание на исходный язык публикации.

Все ссылки на журнальные публикации должны содержать DOI (Digital Object Identifier, уникальный цифровой идентификатор статьи в системе CrossRef). Проверять наличие DOI статьи следует на сайте <http://search.crossref.org/> или <https://www.citethisforme.com>.

Единственно правильное оформление ссылки DOI: <https://doi.org/10.5468/ogs.2016.59.1.1>

Правила подготовки библиографических описаний (References) русскоязычных источников для выгрузки в международные индексы цитирования.

Журнальные статьи: Открыть квадратные скобки и далее: Фамилии и инициалы всех авторов в транслитерации (транслитерация — передача русского слова буквами латинского алфавита), а название статьи на английском языке следует приводить так, как они даны в оригинальной публикации. Далее следует название русскоязычного журнала в транслитерации в **стандарте BSI** (автоматически транслитерация в стандарте BSI производится на страничке <http://ru.translit.net/?account=bsi>), далее следуют выходные данные: год, том, номер, страницы. В круглые скобки помещают язык публикации (In Russ.). В конце библиографического описания за квадратными скобками помещают DOI статьи, если таковой имеется.

Не следует ссылаться на журнальные статьи, публикации которых не содержат перевода названия на английский язык.

Пример:

Статьи:

1. Медведев Б.И., Сяндюкова Е.Г., Сашенков С.Л. Плацентарная экспрессия эритропоэтина при преэклампсии. *Российский вестник акушера-гинеколога*. 2015;15(1):4-8. [Medvedev BI, Syundyukova EG, Sashenkov SL. Placental expression of erythropoietin in preeclampsia. *Rossiiskii vestnik akushera-ginekologa*. 2015;15(1):4-8. (In Russ.)]. <https://doi.org/10.17116/rosakush20151514-8>

Книги:

1. Гиляревский С.Р. *Миокардиты: современные подходы к диагностике и лечению*. М.: Медиа Сфера; 2008. [Gilyarevskii SR. *Miokardity: sovremennye podkhody k diagnostike i lecheniyu*. М.: Media Sfera; 2008. (In Russ.)].

Часть книги:

1. *Инфекции, передаваемые половым путем*. Под ред. Аковбяна В.А., Прохоренкова В.И., Соколовского Е.В. М.: Медиа Сфера; 2007:11-33. [*Infektsii, peredavaemye polovym putem*. Pod red. Akovbyana VA, Prokhorenkova VI, Sokolovskogo EV. М.: Media Sfera; 2007:11-33. (In Russ.)].

Договор публичной оферты

г. Москва

1. ПРЕДМЕТ ДОГОВОРА

1.1. Данный договор является договором публичной оферты. Если Лицензиар (автор) предоставляет Лицензиату (издателю) свое произведение для публикации любым из возможных способов, т.е. в рукописной/печатной/электронной версии, Лицензиар автоматически принимает условия данного договора.

1.2. По настоящему договору Лицензиар предоставляет Лицензиату неисключительные права на использование своего произведения в обусловленных договором пределах и на определенный договором срок.

1.3. Лицензиар гарантирует, что он обладает исключительными авторскими правами на передаваемое Лицензиату произведение.

2. ПРАВА И ОБЯЗАННОСТИ СТОРОН

2.1. Лицензиар предоставляет Лицензиату на срок до десяти лет следующие права:

2.1.1. Право на воспроизведение произведения (опубликование, обнародование, дублирование, тиражирование или иное размножение произведения) без ограничения тиража экземпляров. При этом каждый экземпляр произведения должен содержать имя автора произведения;

2.1.2. Право на распространение произведения любым способом;

2.1.3. Право на переработку произведения (создание на его основе нового, творчески самостоятельного произведения) и право на внесение в произведение изменений, не представляющих собой его переработку;

2.1.4. Право на публичное использование и демонстрацию произведения в информационных, рекламных и прочих целях;

2.1.5. Право на доведение до всеобщего сведения;

2.1.6. Право частично или полностью переуступить на договорных условиях полученные по настоящему договору права третьим лицам без выплаты Лицензиару вознаграждения, а также право на перевод на иностранные языки с размещением в иностранных изданиях.

2.2. Лицензиар гарантирует, что произведение, права на использование которого переданы Лицензиату по настоящему договору, является оригинальным произведением.

2.3. Лицензиар гарантирует, что данное произведение никому ранее официально (т.е. по формально заключенному договору) не передавалось для воспроизведения и иного использования. Если произведение уже было опубликовано, Лицензиар должен уведомить об этом Лицензиата.

2.4. Лицензиар передает права Лицензиату по настоящему договору на основе неисключительной лицензии.

2.5. Лицензиат обязуется соблюдать предусмотренные действующим законодательством авторские права, права Лицензиара, а также осуществлять их защиту и принимать все возможные меры для предупреждения нарушения авторских прав третьими лицами.

2.6. Территория, на которой допускается использование прав на произведение, не ограничена.

3. ОТВЕТСТВЕННОСТЬ СТОРОН

3.1. Лицензиар и Лицензиат несут в соответствии с действующим законодательством РФ имущественную и иную юридическую ответственность за неисполнение или ненадлежащее исполнение своих обязательств по настоящему договору.

3.2. Сторона, ненадлежащим образом исполнившая или не исполнившая свои обязанности по настоящему договору, обязана возместить убытки, причиненные другой стороне, включая упущенную выгоду.

4. ЗАКЛЮЧИТЕЛЬНЫЕ ПОЛОЖЕНИЯ

4.1. Все споры и разногласия сторон, вытекающие из условий настоящего договора, подлежат урегулированию путем переговоров, а в случае их безрезультатности указанные споры подлежат разрешению в суде в соответствии с действующим законодательством РФ.

4.2. Расторжение настоящего договора возможно в любое время по обоюдному согласию сторон с обязательным подписанием сторонами соответствующего соглашения об этом.

4.3. Расторжение настоящего договора в одностороннем порядке возможно в случаях, предусмотренных действующим законодательством, либо по решению суда.

4.4. Во всем, что не предусмотрено настоящим договором, стороны руководствуются нормами действующего законодательства РФ.

